ФЕДЕРАЛЬНОЕ ГОСУДАРСТВЕННОЕ БЮДЖЕТНОЕ НАУЧНОЕ УЧРЕЖДЕНИЕ «НАУЧНЫЙ ЦЕНТР НЕВРОЛОГИИ»

На правах рукописи

БАКУЛИН ИЛЬЯ СЕРГЕЕВИЧ

СИНДРОМ ВЕРХНЕГО МОТОНЕЙРОНА ПРИ БОКОВОМ АМИОТРОФИЧЕСКОМ СКЛЕРОЗЕ (КЛИНИЧЕСКОЕ, НЕЙРОФИЗИОЛОГИЧЕСКОЕ И НЕЙРОВИЗУАЛИЗАЦИОННОЕ ИССЛЕДОВАНИЕ)

14.01.11 – Нервные болезни

14.03.03 – Патологическая физиология

ДИССЕРТАЦИЯ

на соискание ученой степени

кандидата медицинских наук

Научные руководители:

доктор медицинских наук

М.Н. Захарова

доктор медицинских наук,

профессор РАН

Н.А. Супонева

Москва – 2018

ОГЛАВЛЕНИЕ

ОГЛАВЛЕНИЕ 2
ВВЕДЕНИЕ 4
ГЛАВА 1. ОБЗОР ЛИТЕРАТУРЫ 14
1.1. Боковой амиотрофический склероз – общие сведения о заболевании 14
1.2. Гетерогенность бокового амиотрофического склероза 17
1.3. Сложности диагностики бокового амиотрофического склероза и диагностические критерии 22
1.4. Методы выявления поражения верхнего мотонейрона при боковом амиотрофическом склерозе 26
1.4.1. Транскраниальная магнитная стимуляция 26
1.4.1.1. Общие аспекты 26
1.4.1.2. Моторный порог и амплитуда вызванного моторного ответа 28
1.4.1.3. Внутрикорковое торможение и возбуждение 29
1.4.1.4. Проводящая функция кортикоспинальных трактов 31
1.4.1.5. Диагностическое значение 32
1.4.2. Методы нейровизуализации 36
1.5. Транскраниальная магнитная стимуляция в картировании моторной коры 40
ГЛАВА 2. МАТЕРИАЛЫ, МЕТОДОЛОГИЯ И МЕТОДЫ ИССЛЕДОВАНИЯ 45
2.1. Характеристика обследованных пациентов и клиническая оценка 45
2.2. Навигационная транскраниальная магнитная стимуляция 51
2.3. Нейровизуализационное обследование 54
2.3.1. Воксель-ориентированная морфометрия 54
2.3.2. Диффузионно-тензорная магнитно-резонансная томография 56
2.4. Статистическая обработка данных 56
ГЛАВА 3. РЕЗУЛЬТАТЫ ИССЛЕДОВАНИЯ 58
3.1. Клиническая характеристика 58
3.1.1. Пациенты с классическим боковым амиотрофическим склерозом 58

3.1.2. Пациенты с боковым амиотрофическим склерозом с клинически изолированным поражением нижнего мотонейрона 61
3.2. Результаты навигационной транскраниальной магнитной стимуляции 65
3.2.1. Результаты навигационной транскраниальной магнитной стимуляции у пациентов с классическим боковым амиотрофическим склерозом 65
3.2.2. Результаты навигационной транскраниальной магнитной стимуляции у пациентов с боковым амиотрофическим склерозом с клинически изолированным поражением нижнего мотонейрона 73
3.3. Результаты нейровизуализационного обследования 86
ГЛАВА 4. ОБСУЖДЕНИЕ РЕЗУЛЬТАТОВ 95
ЗАКЛЮЧЕНИЕ 114
ВЫВОДЫ 116
ПРАКТИЧЕСКИЕ РЕКОМЕНДАЦИИ 118
СПИСОК СОКРАЩЕНИЙ И УСЛОВНЫХ ОБОЗНАЧЕНИЙ 119
СПИСОК ЛИТЕРАТУРЫ 121
ПРИЛОЖЕНИЯ 150

ВВЕДЕНИЕ

Актуальность и степень разработанности темы исследования

Боковой амиотрофический склероз (БАС) – нейродегенеративное заболевание, характеризующееся преимущественным поражением моторной коры, кортикоспинальных и кортиконуклеарных трактов и периферических мотонейронов ствола и спинного мозга. В типичных случаях БАС проявляется прогрессирующими смешанными (спастико-атрофическими) парезами, бульбарными и дыхательными нарушениями и в большинстве случаев приводит к смерти в течение 3–5 лет после начала заболевания [4, 37, 161, 206].

В последние годы достигнуты значительные успехи в области изучения молекулярных основ развития нейродегенеративного процесса при БАС [138, 192]. Убедительно показано, что БАС является клинически и патогенетически гетерогенным синдромом, включающим большое количество различных фенотипических вариантов [22, 170, 190, 201]. До настоящего времени точные механизмы патогенеза БАС и его особенности при разных вариантах заболевания остаются окончательно неизученными. Не разработаны специфические методы диагностики, отсутствует эффективное лечение заболевания [151, 206].

При отсутствии специфичных биомаркёров, диагностика БАС до настоящего времени основана на выявлении сочетанного поражения верхнего и нижнего мотонейронов на разных уровнях цереброспинальной оси и подтверждении прогрессирования заболевания при динамическом наблюдении [19, 36]. В то время как для верификации поражения нижнего мотонейрона используется электромиография (ЭМГ), выявление поражения верхнего мотонейрона при БАС основано исключительно на данных клинического осмотра. Однако выявление клинических признаков пирамидного синдрома, таких как спастичность, сухожильная гиперрефлексия, патологические рефлексы и клонусы, часто затруднено из-за сопутствующего поражения нижнего мотонейрона [189]. Клинические признаки поражения верхнего мотонейрона отсутствуют у 7–10% пациентов с БАС в дебюте заболевания [94]. Некоторые

формы БАС, такие как прогрессирующая мышечная атрофия (ПМА), синдром свисающих рук (ССР) и синдром свисающих ног (ССН), на протяжении всей болезни могут клинически проявляться синдромом изолированного поражения нижнего мотонейрона (СИПНМ), несмотря на наличие у большинства пациентов патоморфологических признаков поражения моторной коры и кортикоспинальных трактов [97, 187, 190].

Клиническая гетерогенность заболевания и низкая чувствительность диагностических критериев являются важными факторами, затрудняющими диагностику БАС. Особенно сложной постановка диагноза является при СИПНМ, причиной которого, кроме БАС, могут быть и другие заболевания, большинство из которых характеризуются относительно доброкачественным течением или являются курабельными и требуют проведения специфической терапии [82, 120, 172]. При формах БАС, протекающих клинически с изолированным поражением нижнего мотонейрона (БАС-НМН), время от начала заболевания до постановки диагноза составляет 19–27 месяцев, что больше, чем при классическом БАС (11–15 месяцев) [224]. При такой форме БАС, как ССР, более чем в половине случаев ошибочно диагностируется другое заболевание [93]. С другой стороны, в каждом пятом случае при СИПНМ диагноз БАС устанавливается ошибочно [210].

Основными направлениями совершенствования диагностики БАС являются поиск специфичных молекулярно-генетических и биохимических маркеров и разработка объективных методов выявления поражения верхнего мотонейрона. В рамках последнего направления наиболее активно изучаются транскраниальная магнитная стимуляция (ТМС) и современные методы нейровизуализации [94].

При проведении ТМС возможна неинвазивная оценка возбудимости моторной коры и проводящей функции кортикоспинальных трактов [12, 164]. Современные методы нейровизуализации позволяют выявлять невизуализируемую при использовании стандартных режимов структурную патологию, изменения рецепторного профиля, содержания метаболитов, функционирования нейрональных сетей и коннективности [46, 209]. В многочисленных исследованиях с применением ТМС и нейровизуализации

получены новые данные, значительно расширившие представления о патофизиологии нейродегенеративного процесса при БАС [20, 94, 218, 219]. В то же время в отношении диагностического и прогностического значения выявляемых изменений и возможности клинического применения этих методов получены неоднозначные и противоречивые результаты [88, 94]. Остаются малоизученными диагностические возможности ТМС и методов нейровизуализации у пациентов с БАС, протекающим без клинических признаков поражения верхнего мотонейрона. Ни один из методов ТМС и нейровизуализации не включён в критерии диагностики БАС [36] и не рекомендован к применению в клинической практике, что обусловлено сложной и неоднозначной оценкой результатов исследований.

В последние годы возможности ТМС существенно расширились за счёт использования навигационных систем. Проведение навигационной ТМС позволяет получать вызванные моторные ответы с большей амплитудой и меньшей латентностью, снизить вариабельность показателей за счет более стабильного и точного выбора точки для стимуляции [101]. Кроме того, навигационная ТМС открывает новые возможности неинвазивного картирования корковых представительств мышц [17, 167]. Изменение размеров и реорганизация корковых представительств описаны при различных заболеваниях нервной системы и могут являться перспективным маркером поражения моторной системы [13, 124, 227]. В единственном исследовании с проведением ненавигационного ТМС-картирования выявлено, что при БАС наблюдается прогрессирующее уменьшение размеров коркового представительства мышц, и данный показатель может быть более чувствительным, чем другие, в оценке прогрессирования заболевания [57]. До настоящего времени работы с применением навигационной ТМС, в том числе, с проведением ТМС-картирования, у пациентов с БАС не проводились. Неизученными являются особенности реорганизации корковых представительств мышц у пациентов с различными вариантами БАС при сравнении со здоровыми лицами и пациентами с заболеваниями, имитирующими БАС.

Комбинированное применение ТМС и методов нейровизуализации является перспективным для уточнения патофизиологии нейродегенеративного процесса при БАС и разработки новых биомаркеров заболевания в связи с возможностью одновременной оценки как структурного, так функционального состояния верхнего мотонейрона [94]. До настоящего времени исследования с применением ТМС и МРТ при БАС единичны [28, 79, 85, 153] и не охватывают современные возможности указанных методов.

Цель исследования

Изучение нейрофизиологических и нейровизуализационных признаков симптомного и асимптомного поражения верхнего мотонейрона у пациентов с БАС для уточнения патофизиологических механизмов нейродегенеративного процесса и разработки диагностических биомаркеров заболевания.

Задачи исследования

1. Уточнить клинические особенности БАС, протекающего без клинических признаков поражения верхнего мотонейрона (БАС с клинически изолированным поражением нижнего мотонейрона, БАС-НМН).
2. Определить особенности реорганизации корковых представительств мышцы кисти и изменения возбудимости моторной коры у пациентов с классическим БАС и БАС-НМН с использованием навигационной ТМС.
3. Оценить связь между клиническими и нейрофизиологическими показателями у пациентов с классическим БАС и БАС-НМН.
4. Определить состояние внутрикоркового торможения у пациентов с БАС-НМН с применением стимуляции парными стимулами и регистрацией коркового периода молчания (ПМ).
5. Установить диагностическое значение навигационной ТМС в выявлении асимптомного поражения верхнего мотонейрона при БАС.
6. Оценить структурные изменения моторной коры (у пациентов с БАС и БАС-НМН) и кортикоспинальных трактов (у пациентов с БАС-НМН) с

помощью воксель-ориентированной морфометрии (ВОМ) и диффузионно-тензорной МРТ (ДТ-МРТ).

Научная новизна

У пациентов с различными формами БАС проведено комплексное изучение нейрофизиологических и нейровизуализационных признаков поражения верхнего мотонейрона. Впервые описаны особенности реорганизации корковых представительств мышцы кисти у пациентов с БАС по данным навигационного ТМС-картирования. У пациентов с классическим БАС впервые установлена связь между уменьшением площади корковых представительств мышцы кисти и выраженностью поражения верхнего мотонейрона, а также тяжестью течения заболевания. Впервые показано, что у пациентов с БАС без клинических признаков поражения верхнего мотонейрона выявляются нарушение внутрикоркового торможения и уменьшение взвешенной площади корковых представительств мышцы кисти при отсутствии структурного поражения моторной коры и кортикоспинальных трактов по данным нейровизуализации. Изучена диагностическая значимость навигационной ТМС с определением показателей, имеющих наибольшее диагностическое значение для выявления асимптомного поражения верхнего мотонейрона при БАС.

Теоретическая и практическая значимость

Теоретическая значимость работы состоит в том, что показана возможность выявления поражения верхнего мотонейрона при БАС вне зависимости от наличия клинических признаков его вовлечения. Подтверждено наличие при БАС нарушения внутрикоркового торможения в моторной коре, которое может являться одним из патогенетических механизмов развития нейродегенеративного процесса. Установлено, что одним из признаков нейродегенеративного поражения моторной коры при БАС является уменьшение площади и/или взвешенной площади корковых представительств мышц. Показано значение навигационного ТМС-картирования с определением показателей,

характеризующих корковые представительства мышц, для изучения реорганизации моторной коры при БАС. Подтверждена возможность выявления при БАС уменьшения объёма серого вещества в немоторных регионах коры головного мозга, что указывает на мультисистемность патологического процесса при этом заболевании. Выявлено, что функциональные изменения в моторной коре по данным навигационной ТМС сопровождаются уменьшением объёма серого вещества в моторных и немоторных регионах мозга только при классическом БАС, но не при БАС-НМН, что расширяет представления о гетерогенности заболевания и может быть основой для уточнения патофизиологических механизмов, определяющих более медленное прогрессирование заболевания при клинической интактности верхнего мотонейрона.

Практическая значимость работы состоит в том, что в исследовании подтверждена высокая частота ложноположительной диагностики БАС при отсутствии клинических признаков поражения верхнего мотонейрона и необходимость применения объективных методов выявления его поражения. Показано, что навигационная ТМС с картированием моторной коры у пациентов с классическим БАС позволяет объективизировать тяжесть течения заболевания и выраженность поражения верхнего мотонейрона, что имеет значение для мониторирования течения заболевания. Определена возможность выявления поражения верхнего мотонейрона с помощью навигационной ТМС у большинства пациентов с БАС-НМН. Установлено, что наибольшее диагностическое значение для верификации асимптомного поражения верхнего мотонейрона при БАС имеют нарушение внутрикоркового торможения (при стимуляции парными стимулами и определении продолжительности коркового ПМ) и уменьшение взвешенной площади корковых представительств мышцы кисти, которые могут использоваться как диагностические маркеры заболевания.

Методология и методы исследования

Объектом исследования были пациенты с классическим БАС (n=30) и пациенты с БАС-НМН (n=24). Для формирования группы пациентов с БАС-НМН на первом этапе исследования было включено 34 пациента с асимметричным изолированным поражением нижнего мотонейрона без чувствительных нарушений; из них 10 пациентов были в дальнейшем исключены из исследования в связи с постановкой альтернативного диагноза (n=9) или отсутствием прогрессирования заболевания (n=1). В качестве контрольной группы в исследование было включено 57 сопоставимых по возрасту и полу здоровых добровольцев (для каждой инструментальной методики использовалась отдельная контрольная группа). В качестве группы сравнения в исследование было включено 8 пациентов с моторной мультифокальной невропатией (ММН).

Обследование пациентов включало неврологический осмотр с использованием специальных шкал для оценки тяжести неврологического дефицита при БАС, определения мышечной силы и выраженности поражения верхнего мотонейрона. Инструментальное обследование участников исследования включало проведение навигационной ТМС и нейровизуализации. У пациентов с классическим БАС навигационная ТМС включала определение пассивного моторного порога (МП), максимальной и средней амплитуды и минимальной латентности вызванного моторного ответа (ВМО), а также картирование коркового представительства m. abductor pollicis brevis (APB) с расчетом площади и взвешенной площади; у пациентов с БАС-НМН в дополнение к этому проводилась оценка внутрикоркового торможения и возбуждения при стимуляции парными стимулами, определялись продолжительность коркового периода молчания (ПМ) и время центрального моторного проведения (ВЦМП). У пациентов с классическим БАС и БАС-НМН для оценки объёма серого вещества (СВ) проводилась ВОМ. У пациентов с БАС-НМН для оценки структурного состояния кортикоспинальных трактов также проводилась ДТ-МРТ.

Основные положения, выносимые на защиту

1. БАС без клинических признаков поражения верхнего мотонейрона характеризуется более доброкачественным течением по сравнению с классической формой заболевания.
2. Пассивный моторный порог и площадь корковых представительств мышцы кисти у пациентов с классическим БАС являются нейрофизиологическими маркерами тяжести течения заболевания и выраженности поражения верхнего мотонейрона.
3. Основными нейрофизиологическими признаками поражения верхнего мотонейрона у пациентов с БАС-НМН являются гипервозбудимость моторной коры, связанная с нарушением внутрикоркового торможения, и уменьшение взвешенной площади корковых представительств мышцы кисти.
4. Навигационная ТМС выявляет нейрофизиологические признаки поражения моторной коры у большинства пациентов с БАС-НМН и может использоваться для верификации асимптомного поражения верхнего мотонейрона.
5. ВОМ выявляет уменьшение объёма серого вещества как в моторных, так и в немоторных регионах коры головного мозга только у пациентов с классическим БАС, но не у пациентов с БАС-НМН.

Личный вклад автора

Автору принадлежит определяющая роль в разработке и выполнении протокола исследования, постановке цели и задач, обосновании выводов и практических рекомендаций. Самостоятельно проведены сбор анамнеза, неврологический осмотр пациентов, оценка по клиническим шкалам, навигационная ТМС, обработка и анализ результатов нейровизуализационного обследования, статистический анализ полученных результатов. Подготовлены статьи с последующей публикацией в научных журналах.

Степень достоверности и апробация результатов

Достоверность полученных результатов определяется количеством наблюдений, постановкой цели и задач, критериями включения пациентов в исследование, использованием в работе современных методов обследования, применением адекватного задачам исследования статистического анализа.

Диссертация апробирована и рекомендована к защите на заседании сотрудников 1-го, 2-го, 3-го, 5-го и 6-го неврологических отделений, отделения нейрореабилитации и физиотерапии, отделения лучевой диагностики, лаборатории клинической нейрофизиологии, научно-консультативного отделения с лабораторией нейроурологии, лаборатории патологической анатомии Федерального государственного бюджетного научного учреждения «Научный центр неврологии» (Протокол № 7 от 20.07.2018 г.).

Материалы диссертации были представлены на: 9th International Symposium on Navigated Brain Stimulation in Neurosurgery and Neuromodulation (Берлин, Германия, 20–21 октября 2017 г.), 3rd Congress of the European Academy of Neurology (Амстердам, Нидерланды, 24–27 июня 2017 г.), II Московской международной конференции «Неинвазивная стимуляция и функциональное картирование мозга» (Москва, Россия, 25–27 мая 2017 г.), IV Научно-практической конференции с международным участием «Клиническая нейрофизиология и нейрореабилитация» (Санкт-Петербург, Россия, 24–26 ноября 2016 г.), 6th International Conference on Transcranial Brain Stimulation (Геттинген, Германия, 7–10 сентября 2016 г.), 4th Science Factory «TMS-EEG Summer School» (Финляндия, 5–11 июня 2016 г.), Научно-практической конференции с международным участием «Новые технологии в диагностике и лечении болезней нервно-мышечной системы» (Москва, Россия, 23–24 октября 2015 г.), I Московской конференции с международным участием «Транскраниальная магнитная стимуляция: достижения и перспективы» (Москва, Россия, 4–5 июня 2015 г.), XXI World Congress of Neurology (Вена, Австрия, 21–26 сентября 2013 г.), Научно-практической конференции «Нейрофизиологические исследования в клинике» (Москва, Россия, 11–12 апреля 2013 г.), Первой Учредительной

конференции «Актуальные вопросы диагностики и лечения нервно-мышечных заболеваний» (Москва, Россия, 22–23 ноября 2012 г.), а также на локальных семинарах отделения нейрореабилитации и физиотерапии и 6-го неврологического отделения ФГБНУ «Научный центр неврологии».

Публикации

По теме диссертации опубликовано 18 научных работ, в том числе 5 статей в журналах, рекомендованных Высшей аттестационной комиссией при Министерстве образования и науки Российской Федерации, 1 из которых принята в печать.

Структура и объём диссертации

Диссертация изложена на 153 листах машинописного текста, содержит 17 таблиц и иллюстрирована 24 рисунками. Диссертация построена из следующих разделов: введение, обзор литературы, материалы, методология и методы исследования, результаты исследования, обсуждение, выводы и практические рекомендации, список литературы. Библиографический указатель содержит 18 отечественных и 218 зарубежных источников литературы, а также 18 собственных публикаций автора, подготовленных по теме диссертационной работы.

ГЛАВА 1. ОБЗОР ЛИТЕРАТУРЫ

1.1. Боковой амиотрофический склероз – общие сведения о заболевании

Боковой амиотрофический склероз (БАС) – фатальное нейродегенеративное заболевание, характеризующееся относительно селективным и сочетанным поражением верхнего и нижнего мотонейронов [161, 206]. Заболеваемость в странах Европы составляет в среднем 2–3 случая на 100 000 населения в год, распространённость – 1,1–8,2 на 100 000 населения [45, 53]. В большинстве случаев болезнь начинается в возрасте 55–70 лет. Мужчины болеют несколько чаще женщин [47].

Выделяют спорадическую и семейную формы БАС. Семейные формы составляют 5–20% от всех случаев заболевания [23, 38]. Для них характерна выраженная гетерогенность, касающаяся не только механизмов наследования и первичных молекулярных дефектов, но и особенностей клинической картины, течения и прогноза заболевания [50, 159]. Этиология большинства спорадических случаев БАС остаётся неизвестной. Среди экзогенных факторов обсуждается роль металлов (свинца, ртути, селена), пестицидов, вирусов, курения, особенностей диеты, наличия в анамнезе электрической травмы, профессиональных занятий спортом, травм и других факторов [231]. Однако до настоящего времени не найдено чёткой взаимосвязи между воздействием какого-то одного экзогенного фактора и развитием заболевания. БАС считается мультифакториальным заболеванием, в развитии которого принимает участие сложный комплекс генетических, эпигенетических и средовых факторов [24, 127, 236].

В последние годы существенно расширился перечень известных генов, мутации которых могут являться причиной развития семейного и спорадического БАС. Идентифицировано более 2-х десятков хромосомных локусов, ассоциированных с развитием БАС [23, 98]. Многие гены (кодирующие нейрофиламентные белки, трофические полипептиды, факторы ангиогенеза, транспортёры и рецепторы глутамата и другие) рассматриваются как гены риска, мутации в которых могут играть триггерную роль в развитии

нейродегенеративного процесса. Отсутствие семейного анамнеза не исключает роли генетических факторов, так как каузативные мутации в соответствующих генах выявляются у 5–11% пациентов без семейного анализа заболевания [23].

Самой частой причиной семейных (≈40%) и спорадических (≈7%) случаев БАС является мутация в локусе 9q21, представляющая собой экспансию гексануклеотидной последовательности GGGGCC некодирующего участка гена *C9ORF72* (chromosome 9 open reading frame 72 gene). Помимо БАС, эта мутация может обусловливать развитие лобно-височной деменции (ЛВД), сочетания БАС и ЛВД, а также других клинических проявлений [163]. До 20% семейных и 1–2% спорадических форм связаны с мутациями гена цитозольной Cu/Zn супероксиддисмутазы (*SOD1*). Патогенетическая роль мутаций *SOD1* связана с приобретением мутантным белком цитотоксических свойств в результате образования нерастворимых внутриклеточных агрегатов с последующим нарушением функций внутриклеточных белков, ингибированием активности убиквитин-протеосомного комплекса, нарушением функции митохондрий и развитием апоптоза [192]. Мутации в генах *SOD1* и *C9orf72* являются самой частой причиной как спорадического, так и семейного БАС в России [1, 126].

Около 8% семейного и 5% спорадического БАС обусловлены мутациями в генах, кодирующих РНК-связывающие белки TDP-43 (TAR DNA binding protein-43) и FUS/TLS (fused in sarcoma/translocated in liposarcoma protein). Эти белки играют роль в сплайсинге, регуляции транскрипции, стабилизации матричной РНК, процессинге микро-РНК [9, 156]. Мутации других генов (гены белков алсина, сенатаксина, спатаксина, белка, связанного с внутриклеточными везикулами; ангиогенина, атаксина-2, оптинейрина и других) суммарно обусловливают развитие около 5% случаев БАС [159].

Точные механизмы, лежащие в основе нейродегенеративного процесса при БАС, окончательно не установлены. Предполагается, что под действием различных экзогенных и эндогенных факторов запускается комплекс тесно взаимосвязанных и потенцирующих друг друга механизмов, к которым относятся [6, 32, 138]:

1. окислительный стресс;
2. эксайтотоксичность;
3. митохондриальная дисфункция;
4. нарушение аксонального транспорта;
5. конформационные изменения и агрегация белков и нейрофиламентов;
6. воспалительные изменения и активация микроглии;
7. нарушение метаболизма РНК;
8. дефицит нейротрофических факторов и дисфункция сигнальных путей.

Некоторые особенности мотонейронов позволяют предположить причину их относительно селективного поражения под воздействием указанных факторов. Большой размер клеток и длинные аксоны обусловливают высокие метаболические потребности и уязвимость при нарушении аксонального транспорта. Подверженность эксайтотоксичности связана с низкой концентрацией кальций-связывающих белков, высокой экспрессией и специфическим профилем рецепторов к глутамату, что обусловливает высокую зависимость мотонейронов от механизмов обратного захвата возбуждающих аминокислот. Высокая экспрессия SOD1 делает мотонейроны уязвимыми к повреждающему воздействию внутриклеточных агрегатов, образующихся при мутациях этого белка [6, 144].

Эксайтотоксичность рассматривается в качестве одного из наиболее значимых факторов поражения мотонейронов при БАС. Механизм эксайтотоксического повреждения нейронов связывают с избыточной стимуляцией рецепторов глутамата, что приводит к повышению внутриклеточной концентрации Ca^{2+} и последующей активации кальцийзависимых ферментативных систем. Это вызывает нарушение процессов фосфорилирования внутриклеточных белков, индукцию окислительного стресса, непосредственное повреждение структур клетки активированными ферментами, высвобождение проапоптотических факторов и запуск апоптоза [34, 106]. Роль эксайтотоксичности в патогенезе дегенерации нейронов при БАС подтверждается

некоторой эффективностью при этом заболевании рилузола – ингибитора высвобождения глутамата [123].

1.2. Гетерогенность бокового амиотрофического склероза

БАС является заболеванием с выраженной клинической гетерогенностью. Она касается возраста дебюта, локализации первоначальных симптомов, скорости прогрессирования, степени вовлечения верхнего и нижнего мотонейронов, наличия немоторных клинических проявлений и других признаков [7, 87, 170, 190]. Достижения в области молекулярной биологии, генетики и нейровизуализации свидетельствуют о необходимости рассматривать БАС как клинически и патогенетически гетерогенный синдром нейродегенеративной этиологии с моторными и немоторными проявлениями и широким спектром перекрывающихся фенотипических вариантов [22]. Это объясняет сложности проведения дифференциального диагноза, создания диагностических критериев и построения единой классификации заболевания.

В большинстве случаев клинически БАС дебютирует с локальной слабости и гипотрофии мышц конечности или бульбарной мускулатуры, которые сопровождаются признаками поражения кортикоспинальных или кортиконуклеарных путей соответственно [157]. Сочетанное поражение верхнего и нижнего мотонейронов формирует практически патогномоничный для БАС синдром смешанного (спастико-атрофического) пареза. В зависимости от первоначальной локализации выделяются формы заболевания – спинальная (включает шейно-грудную, пояснично-крестцовую и шейную) и бульбарная [4, 16, 190]. Характерным для БАС является интактность мотонейронов ядер глазодвигательных нервов и ядра Онуфа [144]. Прогрессирование заболевания сопровождается вовлечением в патологический процесс других уровней цереброспинальной оси с развитием в условиях продленной жизни клинической картины синдрома тотальной деэфферентации [14]. Гибель большинства пациентов происходит от бульбарных и дыхательных нарушений и связанных с ними осложнений [206].

Кроме классического варианта БАС (форма Шарко), протекающего с сочетанным поражением верхнего и нижнего мотонейронов, описано (изначально в качестве отдельных заболеваний) несколько вариантов, протекающих с изолированным поражением верхнего или нижнего мотонейрона [190, 187].

Первичный боковой склероз (ПБС) характеризуется клинической картиной изолированного поражения верхнего мотонейрона с формированием прогрессирующего спастического тетрапареза и псевдобульбарного паралича. Гемиплегическая форма описана как синдром Миллса [185].

Прогрессирующая мышечная атрофия (ПМА) характеризуется изолированным поражением только нижнего мотонейрона. Для ПМА характерно развитие прогрессирующих вялых парезов с гипотрофией мышц, фасцикуляциями, снижением или выпадением сухожильных рефлексов. В отличие от спинальных мышечных атрофий, характерным является асимметрия симптоматики, особенно в дебюте, и более быстрое прогрессирование. Заболевание может начинаться с вовлечения как проксимальной, так и дистальной мускулатуры конечностей; в редких случаях – с бульбарных нарушений [120, 166].

Несколько форм описаны на основании характерной локализации патологического процесса в дебюте заболевания и отсутствии его генерализации в течение нескольких лет (так называемые локальные формы), что определяет своеобразный клинический фенотип и относительно доброкачественное течение заболевания [97]. *Синдром свисающих рук* (ССР, синонимы – плечелопаточная форма БАС, синдром Vulpian–Bernart, синдром «разболтанных рук», синдром «человека в бочке», плечевая амиотрофическая диплегия) клинически характеризуется формированием верхнего преимущественно проксимального вялого парапареза при отсутствии генерализации патологического процесса в течение как минимум 1 года. В некоторых случаях заболевание дебютирует с асимметричной слабости в кисти, однако по мере прогрессирования происходит формирование классического фенотипа с преимущественно проксимальным и относительно симметричным вялым парапарезом [81, 92, 93, 224]. *Синдром*

свисающих ног (ССН, синонимы – перонеальная форма, псевдополиневритическая форма, болезнь Marie–Patrikios) характеризуется изолированным поражением дистальных мышц ног при отсутствии генерализации патологического процесса в течение как минимум 1 года. Для ССР и ССН может быть характерным наличие некоторых признаков поражения верхнего мотонейрона (сухожильной гиперрефлексии, патологических рефлексов Гоффмана или Бабинского), однако явное повышение мышечного тонуса или наличие клонусов не характерны и являются критериями исключения. В связи с этим ССР и ССН рассматриваются как формы с изолированным или преимущественным поражением нижнего мотонейрона [224].

В качестве самостоятельного варианта также иногда выделяется *прогрессирующий бульбарный паралич* (ПБП), являющийся практически во всех случаях бульбарным дебютом БАС, либо, крайне редко, – ПМА. Некоторые авторы в качестве самостоятельного фенотипа также выделяют *синдром свисающей головы*, характеризующийся дебютом заболевания со слабости разгибателей шеи [190].

По данным крупного (n=1188) эпидемиологического исследования, проведенного L.C. Wijesekera и соавт. (2009), ПМА, ССР и ССН составляют соответственно 4,3%, 11,4% и 6,3% от всех случаев БАС [224]. ПБС составляет до 5% от всех случаев БАС. Характерной особенностью ССР и ССН является более позднее вовлечение второго уровня цереброспинальной оси (34,3 и 37,9 месяцев соответственно), чем при ПМА (14 месяцев) и классическом БАС (9,8 месяцев при бульбарной форме и 12,3 месяца – при спинальной). Медиана выживаемости при ССР и ССН составляет соответственно 61 и 69 месяцев, в то время как при ПМА – 40 месяцев, при спинальной форме БАС – 34 месяца, а при бульбарной форме – 27 месяцев. Более половины пациентов с ССР и ССН и около трети пациентов с ПМА живут более 5 лет. Таким образом, для клинических вариантов, протекающих с изолированным поражением верхнего или нижнего мотонейрона, характерным является более медленное прогрессирование заболевания и большая продолжительность жизни, чем при классическом БАС [224].

Нозологическая самостоятельность описанных клинических вариантов в течение длительного времени остается предметом дискуссий [5, 22, 190]. В 1946 году W.R. Brain предложил использовать термин «болезнь двигательного нейрона» (БДН) для объединения БАС, ПМА, ПБС и ПБП в одну диагностическую категорию [35]. Этот термин используется в Международной классификации болезней 10-го пересмотра, в которой в рубрику G 12.2 («Болезнь двигательного нейрона») включены БАС, ПМА, ПБС и ПБП [18]. До настоящего времени ССР и ССН не включены в системы классификации БАС и рассматриваются в качестве самостоятельных фенотипических вариантов в большинстве исследований в связи с более доброкачественным течением по сравнению как с классическим БАС, так и ПМА [190, 224]. В отечественной классификации ПБС соответствует высокой форме БАС, а ПМА не полностью соответствует сегменто-ядерному варианту в рамках шейно-грудной и пояснично-крестцовой форм [4].

В последние годы накапливается всё больше данных, подтверждающих необходимость рассматривать формы с изолированным поражением верхнего или нижнего мотонейронов в качестве вариантов БАС, а не самостоятельных нозологических форм [22, 187, 190]. Доказательствами этого являются частое формирование по мере прогрессирования болезни фенотипа классического БАС с сочетанным поражением верхнего и нижнего мотонейронов, а также возможность выявления в значительной части случаев генерализованного поражения моторной системы при использовании дополнительных методов исследования (ТМС, нейровизуализация) или на аутопсии. В частности, у 22–35% пациентов с ПМА по мере прогрессирования заболевания появляются клинические признаки поражения верхнего мотонейрона [105]. В патоморфологических исследованиях дегенерация кортикоспинальных трактов при ПМА выявляется в 50–85% случаев [95, 120, 171]. Патоморфологические изменения моторной коры и кортикоспинальных трактов выявляются как у пациентов с относительно быстрым и сходным с классическим БАС прогрессированием заболевания, так и в случаях с доброкачественным течением и продолжительностью болезни 10 лет и

более [96, 197]. В большинстве случае у пациентов с ПМА при аутопсии выявляется дегенерация как верхнего, так и нижнего мотонейронов с наличием характерных для БАС включений, содержащих TDP-43 (61,5%) или FUS (15,5%) [160], а в случаях изолированной дегенерации нижнего мотонейрона в них также выявляются характерные для БАС включения, содержащие TDP-43 (23%) [86]. Кроме того, у пациентов с ПМА выявляются тельца Буниной, являющиеся специфичным патоморфологическим признаком БАС [95]. Описаны случаи БАС с клинической картиной ПМА при мутациях в генах *SOD1*, *C9orf72*, *FUS* и других [120, 205]. Учитывая эти данные, в настоящее время большинство авторов предлагают рассматривать формы с изолированным поражением верхнего и нижнего мотонейронов в качестве крайних вариантов единого континуума проявлений БАС с различным по клинической выраженности поражением верхнего и нижнего мотонейронов [19, 22, 187, 190] (рисунок 1).

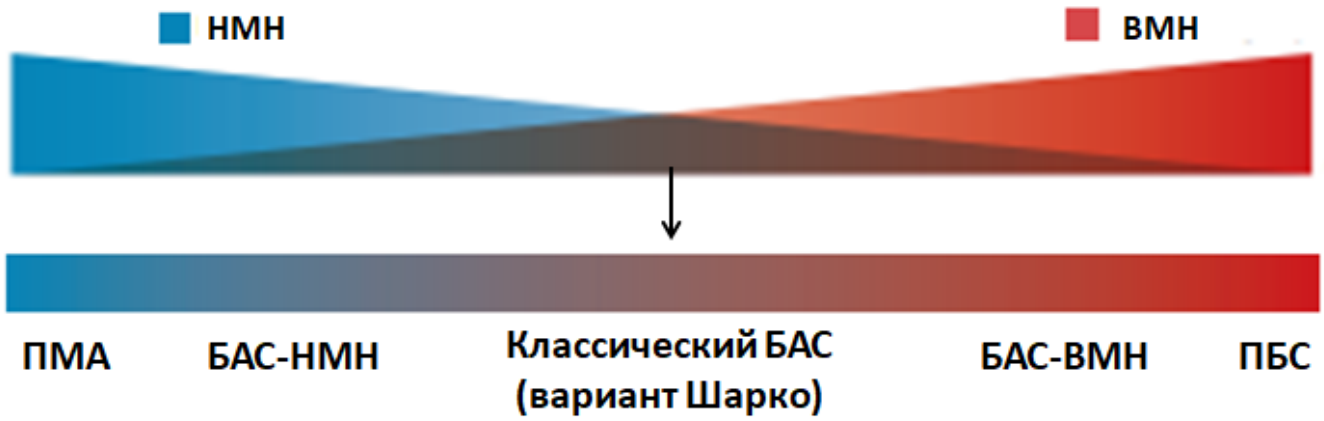

Рисунок 1 – БАС как единый спектр (континуум) форм с различным по клинической выраженности поражением верхнего и нижнего мотонейронов (адаптировано из [190], с изменениями).

Примечание: НМН – нижний мотонейрон, ВМН – верхний мотонейрон, БАС-НМН – БАС с преимущественным поражением нижнего мотонейрона, БАС-ВМН – БАС с преимущественным поражением верхнего мотонейрона, ПМА – прогрессирующая мышечная атрофия, ПБС – первичный боковой склероз

В рамках анализа клинической гетерогенности БАС необходимо также учитывать другие аспекты: наличие немоторных клинических проявлений, возраст начала заболевания, темп прогрессирования, наличие наследственной предрасположенности и другие [183, 190]. В частности, до 10–15% пациентов с БАС имеют когнитивные нарушения, соответствующие диагностическим критериям ЛВД [8, 206]. Значительный прогресс в этой области был сделан в последние годы в связи с открытием ряда генов (в частности, *C9orf72)*, мутации которых могут обусловливать развитие как БАС, так и ЛВД. Кроме случаев сочетания БАС и ЛВД показано наличие большого количества переходных форм, например, сочетания БАС с умеренными когнитивными нарушениями или ЛВД с асимптомным поражением мотонейронов [98]. В более редких случаях описано сочетание БАС с экстрапирадными нарушениями (паркинсонизм, хорея), мозжечковой атаксией, а также сенсорными, глазодвигательными и вегетативными нарушениями [190]. Эти данные, а также современные достижения в области генетики БАС и результаты исследований с применением методов нейровизуализации убедительно подтверждают мультисистемный характер нейродегенеративного процесса при БАС [183].

1.3. Сложности диагностики бокового амиотрофического склероза и диагностические критерии

В настоящее время «золотым стандартом» диагностики БАС являются опубликованные в 2000 году пересмотренные критерии El Escorial [36]. Для постановки диагноза БАС необходимо наличие:

1. признаков поражения нижнего мотонейрона по клиническим, электрофизиологическим и патоморфологическим данным;
2. признаков поражения верхнего мотонейрона по клиническим данным;
3. прогрессирующего распространения симптомов в пределах одной или нескольких областей иннервации при динамическом наблюдении.

Одновременно с этим необходимо отсутствие:

1. электрофизиологических и патологических признаков другого заболевания, которые могли бы объяснить дегенерацию верхнего и нижнего мотонейронов;
2. нейровизуализационных данных, которые могли бы объяснить клинические и электрофизиологические признаки.

Диагноз БАС может быть установлен с различной степенью достоверности, что зависит от количества вовлеченных в патологический процесс уровней цереброспинальной оси (приложение 1).

В 2008 году были предложены новые критерии диагностики БАС – критерии Awaji [55]. Сохранив общие принципы пересмотренных критериев El Escorial, критерии Awaji предусматривают два новых положения. Во-первых, электрофизиологические признаки поражения нижнего мотонейрона, определяемые при ЭМГ, признаны эквивалентными по диагностической значимости клиническим признакам. Во-вторых, потенциалы фасцикуляций, регистрируемые совместно с признаками хронически текущей денервации, рекомендовано трактовать как эквивалент признаков острой денервации. Использование этих критериев позволяет увеличить долю пациентов с «достоверным/вероятным БАС» на 23% без уменьшения специфичности [52].

Несмотря на совершенствование диагностических критериев, диагностика БАС остается серьезной проблемой во всем мире. По данным нескольких крупных исследований, проведенных в разных странах, время от начала заболевания до постановки правильного диагноза при БАС составляет от 9 до 15 месяцев, а частота диагностических ошибок на этапе первичной диагностики – 31–52% [80, 111, 145, 149, 225]. По данным M. Kraemer и соавт. (2010), неправильный диагноз устанавливается у 44% пациентов с БАС. Наиболее частыми ошибочными диагнозами являются вертеброгенные заболевания (20,5%), нейропатии (13,6%) и сосудистые заболевания головного мозга (7%), причем 12% пациентов с ошибочными диагнозами подвергаются хирургическому вмешательству, чаще всего – в связи с предполагаемой вертеброгенной патологией [111]. По данным S. Paganoni и соавт. (2014), наиболее частыми

ошибочными диагнозами у пациентов с БАС являются нейропатии (28%) и вертеброгенные заболевания (18%) [149]. Во многих исследованиях отмечено многообразие возможных альтернативных диагнозов у пациентов с БАС при первичном обследовании как неврологами, так и врачами общей практики. Эти данные подчеркивают выраженную клиническую гетерогенность БАС в дебюте заболевания, направляющую дифференциально-диагностический поиск в разные направления в зависимости от первичного уровня поражения, преобладания поражения верхнего или нижнего мотонейронов, скорости прогрессирования и других факторов.

Особенно сложной постановка диагноза является при формах, характеризующихся изолированным поражением нижнего мотонейрона. В первую очередь это связано с тем, что клиническая картина синдрома изолированного поражения нижнего мотонейрона (слабость, гипотрофия мышц, фасцикуляции) без чувствительных нарушений может быть связана с широким спектром заболеваний, поражающих различные уровни периферического нейромоторного аппарата [2, 10, 82, 172, 195]. Задержка в постановке правильного диагноза, по данным L.C. Wijesekera и соавт. (2009), составляет 19,8 месяцев при ПМА, 24,8 месяца при ССР и 27,4 месяца при ССН, что больше, чем при классическом БАС (11,2–14,7 месяца) [224]. При ССР ошибочный диагноз при первоначальном обследовании больного выставляется в 54,8% случаев. Наиболее часто ошибочно диагностируются ММН (26%), синдром карпального канала (17%), спинальная мышечная атрофия (17%) и дискогенная миелопатия на шейном уровне (17%) [93].

С другой стороны, отмечается и высокая частота ложноположительной диагностики ПМА, составляющая, по данным J. Visser и соавт. (2002), 19% [210], что больше частоты ложноположительной диагностики всех случаев БАС (7–10%) [195]. Наиболее часто ложноположительный диагноз ПМА был установлен у пациентов с ММН и хронической воспалительной демиелинизирующей полиневропатией. Важно отметить, что многие имитирующие БАС заболевания, протекающие с клинической картиной изолированного поражения нижнего

мотонейрона, являются курабельными или характеризуются значительно более доброкачественным течением. Это определяет важность ранней установки диагноза для выбора правильной тактики лечения пациента [82, 120, 172].

Таким образом, клиническая гетерогенность БАС, несовершенство современных диагностических критериев и низкая чувствительность клинического осмотра в выявлении признаков поражения верхнего мотонейрона являются важными факторами, затрудняющими диагностику БАС. Это приводит к задержке в постановке диагноза и начале патогенетической терапии, включению в клинические исследования пациентов на поздних стадиях заболевания, затрудняет планирование паллиативной помощи и создает дополнительные психологические проблемы для пациента и его окружения [19, 94]. В рекомендациях по пересмотру критериев El Escorial от 2015 года отмечается, что диагноз БАС может быть установлен и при отсутствии клинических признаков поражения верхнего мотонейрона, однако при этом обязательным является наличие прогрессирования заболевания с вовлечением в патологический процесс новых уровней цереброспинальной оси при динамическом наблюдении [125]. Необходимость выполнения этого критерия также приводит к задержке в постановке диагноза, особенно у пациентов с так называемыми локальными формами (ССР, ССН), для которых характерным является поражение только одного уровня цереброспинальной оси на протяжении нескольких лет после дебюта заболевания. Кроме того, высокая частота диагностических ошибок при БАС без признаков поражения верхнего мотонейрона также затрудняет применение этой рекомендации в клинической практике.

Большое значение в совершенствовании ранней диагностики БАС может иметь внедрение в клиническую практику инструментальных методов выявления поражения верхнего мотонейрона [32, 94]. Это обусловливает значительный интерес к изучению возможностей применения в диагностике БАС ТМС (единственного доступного в настоящее время нейрофизиологического метода оценки функционального состояния верхнего мотонейрона) и современных методов нейровизуализации.

1.4. Методы выявления поражения верхнего мотонейрона при боковом амиотрофическом склерозе

1.4.1. Транскраниальная магнитная стимуляция

1.4.1.1. Общие аспекты

ТМС – метод неинвазивной стимуляции головного мозга, впервые предложенный A. T. Barker и соавт. в 1985 году [30]. ТМС основана на законе электромагнитной индукции (М. Фарадей, 1831), согласно которому переменное магнитное поле индуцирует электрический ток в находящемся рядом проводнике. Магнитные стимуляторы содержат системы конденсаторов, которые разряжаются через медную катушку, генерирующую магнитное поле напряженностью до 1,25 Тесла и длительностью 1-2 мс. Вследствие быстрых изменений магнитного поля, безболезненно проникающего через кожу и кости черепа, в головном мозге генерируется электрический ток. Это приводит к возникновению потенциала действия в нейронах, расположенных в области стимуляции [12, 89, 164].

В зависимости от временного соотношения между стимулами выделяют ТМС однократными стимулами, ТМС парными стимулами и ритмическую ТМС. При *ТМС однократными стимулами* стимулы предъявляются независимо друг от друга с частотой менее 0,3–1 Гц, что исключает их модулирующее влияние на возбудимость стимулируемой области. ТМС однократными стимулами используется для оценки возбудимости коры (моторной, реже зрительной), проводящей функции кортикоспинальных трактов, картирования моторной коры, записи ЭЭГ-вызванных ответов на магнитный стимул. При *ТМС парными стимулами* предъявляются два последовательных стимула с заданным межстимульным интервалом. Метод используется для оценки внутрикоркового торможения и возбуждения (при стимуляции одной области) и взаимодействия корковых областей (когда место предъявления стимулов не совпадает). *Ритмическая ТМС* основана на повторном предъявлении стимулов с определенной заданной частотой. В этом случае ТМС оказывает модулирующее действие на активность стимулируемой области – увеличивает или уменьшает в зависимости от частоты стимуляции и других факторов [164, 165].

Моторная система является наиболее часто используемым и хорошо изученным объектом в ТМС-исследованиях. Это связано с уникальной возможностью объективной, количественной и технически легкодоступной оценки последствий стимуляции моторной коры. Возбуждение под действием индуцированного электрического тока мотонейронов и их отростков приводит к распространению возбуждения по пирамидным путям к альфа-мотонейронам спинного мозга и, далее, по корешкам, сплетениям, спинномозговым и периферическим нервам, – к мышце-мишени. Сокращение мышечных волокон может быть зарегистрировано с помощью накожных электродов в виде ВМО. Конечный эффект стимуляции определяется временны́м и пространственным репертуаром активированных нейронов и их отростков, что зависит от таких показателей, как интенсивность и глубина проникновения стимула, межстимульный интервал, направление индуцированного электрического поля и других [61, 164].

Возбуждение мотонейронов спинного мозга и последующее сокращение мышечных волокон являются следствием временно́й и пространственной суммации нескольких нисходящих волн возбуждения, регистрируемых с помощью внутриклеточных электродов в аксонах пирамидных клеток. Нисходящие волны имеют разное происхождение и генерируются вследствие возбуждения разных нейрональных контуров. Самая низколатентная прямая волна (D-волна, от англ. – direct) возникает вследствие возбуждения проксимальной части аксона пирамидной клетки, а следующие за ней непрямые волны (I-волны, от англ. – indirect) – вследствие моно- (волна I_1) или полисинаптической (волны I_2, I_3 и так далее) активации пирамидных клеток другими нейронами в пределах моторной коры [60, 61].

Современное понимание нейрофизиологических механизмов ТМС первичной моторной коры основано на результатах экспериментальных исследований с внутриклеточной регистрацией, моделировании взаимодействия переменного магнитного поля с различными по сложности нейрональными контурами и данных фармако-ТМС исследований с использованием препаратов

различных групп [61, 68, 168, 179, 234]. Сегодня ТМС является тонким инструментом, позволяющим относительно дифференцированно оценивать различные показатели, формирующие возбудимость моторной коры, включая нейротрансмиссию через рецепторы глутамата, торможение через различные подтипы рецепторов к гамма-аминомасляной кислоте (ГАМК) и т.д. [61, 164].

В течение последних нескольких десятилетий патофизиология поражения верхнего мотонейрона при БАС является предметом активного изучения [11, 94, 141, 218, 219]. Необходимо отметить противоречивость и неоднозначность результатов проведённых исследований, что связано с небольшими выборками больных, клинической гетерогенностью болезни и методологическими проблемами. Интерпретация результатов ТМС при БАС основана на представлениях о физиологических механизмах формирования различных показателей ТМС и результатах исследований, посвящённых изучению механизмов поражения моторной системы при БАС.

1.4.1.2. Моторный порог и амплитуда вызванного моторного ответа

Пассивный моторный порог (МП) – минимальная интенсивность магнитного стимула (в %), при которой в половине из 10-20 последовательно подаваемых стимулов регистрируется ВМО с амплитудой более 50 мкВ с расслабленной мышцы. Основной вклад в формирование МП вносят глутаматергическая нейротрансмиссией через AMPA рецепторы в неокортексе и возбудимые свойства мембран нейронов, обусловленные плотностью и проводимостью потенциал-зависимых натриевых каналов. МП отражает плотность кортикоспинальных проекций и рассматривается как биомаркёр возбудимости мембран нейронов [164].

МП при БАС может уменьшаться [39, 133, 134, 212, 232], оставаться неизменным [104] или увеличиваться [56, 63, 135, 196, 204] по сравнению со здоровыми добровольцами. Предполагается, что МП снижается в дебюте заболевания из-за развития гипервозбудимости моторной коры, однако затем прогрессивно увеличивается из-за дегенерации и гибели мотонейронов [218].

Выявлена корреляция между продолжительностью заболевания, тяжестью неврологического дефицита и МП [64, 104]. По данным K.R. Mills и K.A. Nithi, (1997), МП снижается у пациентов без клинических признаков поражения мышцы-мишени и увеличивается при развитии мышечной слабости и других признаков поражения верхнего и нижнего мотонейронов [134]. Таким образом, уменьшение числа мотонейронов приводит к увеличению МП и «маскирует» гипервозбудимость моторной коры [94].

Ещё одним доказательством развития при БАС гипервозбудимости моторной коры является увеличение угла наклона кривой «амплитуда – интенсивность» – большее, чем в норме, увеличение амплитуды ВМО при увеличении интенсивности стимуляции [212, 213, 216, 218]. Собственно амплитуда ВМО при БАС уменьшается [104], однако при снижении МП и наличии других признаков гипервозбудимости моторной коры могут регистрироваться ВМО и с увеличенной амплитудой. Выявлено также увеличение отношения амплитуды ВМО к амплитуде М-ответа [218].

В отличие от МП, амплитуда ВМО, определяемая при надпороговой стимуляции, зависит от состояния тормозной ГАМКергической нейротрансмиссии. Нарастание амплитуды ВМО при увеличении интенсивности стимуляции связано с присоединением к волне I_1 поздних I-волн, которые имеют полисинаптическое происхождение и модулируются вставочными ГАМКергическими интернейронами неокортекса [60]. В связи с этим предполагается, что увеличение амплитуды ВМО и угла наклона кривой «амплитуда – интенсивность» определяется не только усилением глутаматергической нейротрансмиссии, но и снижением тормозной нейротрансмиссии в неокортексе [83].

1.4.1.3. Внутрикорковое торможение и возбуждение

ТМС парными стимулами основана на последовательном предъявлении двух стимулов: первый их них называется кондиционирующим (S1), второй – тестовым (S2). Физиологические эффекты парной стимуляции определяются

интенсивностью S1 и интервалом между S1 и S2. Предъявление подпорогового S1 за 1–6 мс до надпорогового S2 приводит к уменьшению амплитуды ВМО по сравнению с изолированным предъявлением надпорогового стимула. Этот феномен обозначается как короткоинтервальное внутрикорковое торможение (short-interval intracortical inhibition, SICI) [114]. При увеличении межстимульного интервала до 8–20 мс наблюдается, напротив, увеличение амплитуды ВМО на тестовый стимул – внутрикорковое облегчение (intracortical facilitation, ICF). Предполагается, что процессы внутрикоркового торможения обусловлены активацией под действием кондиционирующего стимула тормозных интернейронов неокортекса, при этом SICI обусловлен торможением пирамидных клеток через ГАМК-А рецепторы. Феномен ICF обусловлен, вероятно, активацией глутаматергической нейротрансмиссии через NMDA-рецепторы [164].

Еще одним подходом к оценке внутрикоркового торможения является регистрация коркового ПМ. Этим термином обозначается подавление произвольной мышечной активности в течение определённого периода времени после нанесения магнитного стимула [226]. Первая треть ПМ обусловлена преимущественно тормозными механизмами на уровне спинного мозга, а оставшиеся две трети имеют корковое происхождение и связаны с тормозной нейротрансмиссией через ГАМК-В рецепторы [164].

В исследованиях *post mortem* у пациентов с БАС, в нейровизуализационных исследованиях и в экспериментальных работах на модельных животных получены доказательства дегенерации тормозных интернейронов и нарушения тормозной нейротрансмиссии при БАС [49, 62, 199]. Работы с применением ТМС парными стимулами подтвердили наличие нарушения тормозной нейротрансмиссии при БАС в виде снижения или полного отсутствия SICI [84, 133, 212, 213, 230, 232, 233]. Этот феномен регистрируется на ранних стадиях развития заболевания и более выражен у пациентов с менее тяжелыми симптомами заболевания. SICI является единственным показателем ТМС, изменение которого выявлено при БАС на досимпмтомной стадии заболевания – у носителей каузативных мутаций в гене *SOD1* [214]. Помимо нарушения

тормозной нейротрансмиссии, определённое значение в снижении SICI при БАС имеет и усиление глутаматергической нейротрансмиссии, поскольку восстановление SICI описано после применения рилузола [188, 217].

В большинстве исследований у пациентов с БАС выявлено также уменьшение или полное отсутствие ПМ [155, 173, 182, 212, 232]. Снижение ПМ обусловлено дегенерацией тормозных интернейронов неокортекса и дисфункцией нейротрансмиссии через ГАМК-В рецепторы [218].

Уменьшение внутрикоркового торможения, ПМ и МП при БАС в большинстве наблюдений сопровождаются усилением внутрикоркового облегчения (фасцилитации) при межстимульном интервале 8–20 мс, что также рассматривается как признак гипервозбудимости моторной коры. Усиление ICF при БАС связывают преимущественно с усилением глутаматергической нейротрансмиссии через NMDA рецепторы глутамата [83, 218].

1.4.1.4. Проводящая функция кортикоспинальных трактов

ВЦМП – основной показатель, используемый для оценки проводящей функции кортикоспинального тракта. ВЦМП является разницей между латентностью ВМО (полученного при корковой стимуляции) и временем периферического моторного проведения (ВПМП). Предложено два основных метода измерения ВПМП: *фораминальная магнитная стимуляция* на уровне сегмента спинного мозга, осуществляющего иннервацию мышцы-мишени, и *супрамаксимальная стимуляция периферического нерва* с регистрацией М-ответа и 10–20 F-волн. В последнем случае ВПМП рассчитывается по формуле: (F+M-1)/2, где F – латентность F-волны в мс, M – латентность М-ответа в мс, 1 мс – время, необходимое для транссинаптического возбуждения альфа-мотонейронов спинного мозга активированными афферентными волокнами [164, 203].

Увеличение ВЦМП у пациентов с БАС продемонстрировано в большом количестве исследований и связано с дегенерацией корковых мотонейронов и пирамидных путей. Чувствительность измерения ВЦМП в выявлении поражения верхнего мотонейрона при БАС составляет 25–100% в зависимости от количества

и выбора исследуемых мышц и стадии заболевания [73, 134, 136, 196, 204]. Увеличение ВЦМП при БАС обычно не превышает 3–5 мс по сравнению с возрастной нормой. Значение ВЦМП коррелирует с наличием гиперрефлексии, патологических рефлексов Бабинского и Гоффмана, но не мышечной силой. У большинства пациентов отмечается незначительное увеличение ВЦМП при динамическом наблюдении [73]. Чувствительным методом выявления поражения кортикоспинальных путей является тройная стимуляция [26, 107, 109], которая, однако, не получила широкого распространения из-за технической сложности и болезненности для пациента [164].

1.4.1.5. Диагностическое значение

Выявленные изменения параметров ТМС при БАС условно могут быть разделены на две категории, имеющие различные патофизиологические основы формирования и преобладающие на разных стадиях болезни:

- Признаки гипервозбудимости моторной коры – снижение пассивного МП и увеличение амплитуды ВМО, снижение SICI и увеличение ICF, уменьшение ПМ. Наиболее вероятным механизмом развития указанных изменений являются снижение эффективности тормозной нейротрансмиссии в неокортексе и развитие глутаматобусловленной эксайтотоксичности [29, 83, 215, 218].
- Признаки дегенеративного поражения моторной коры и кортикоспинальных трактов – увеличение пассивного МП, ВЦМП и латентности ВМО, снижение амплитуды ВМО, нарушение проведения при тройной стимуляции. Механизм развития данных изменений – дегенерация корковых мотонейронов и пирамидных путей [219].

Возможность регистрации при БАС признаков как гипервозбудимости моторной коры, так и дегенеративного поражения, описанная как феномен «dying but overactive» («умирающий, но гипервозбудимый») [29], объясняет трудности применения ТМС в диагностике этого заболевания. Наиболее наглядно это проявляется при анализе такого показателя, как МП, который может уменьшаться

в дебюте заболевания, а затем прогрессивно увеличивается вплоть до невозможности индуцировать ВМО даже при стимуляции с максимальной интенсивностью. Это создает трудности при интерпретации результатов обследования конкретного пациента и часто требует проведения обследования в динамике.

Несмотря на интенсивное применение ТМС при БАС, мало исследований направлено на уточнение диагностических возможностей метода при подозрении на БАС. Такая ситуация возникает при выявлении у пациента кинических и ЭМГ-признаков поражения нижнего мотонейрона при отсутствии клинических признаков поражения верхнего мотонейрона. Другая ситуация, при которой проведение ТМС может иметь диагностическое значение, – выявление признаков генерализованного субклинического поражения моторной коры и пирамидных путей у пациентов на стадии локальных симптомов, когда клинические признаки заболевания определяются только на одном уровне цереброспинальной оси («возможный БАС» в соответствии с критериями El Escorial). Предполагается, что в такой ситуации обнаружение субклинических признаков генерализованного поражения нижнего и верхнего мотонейронов с помощью ЭМГ и ТМС могут ускорить постановку достоверного диагноза [83, 94].

В исследовании, выполненном S. Attarian и соавт. (2005), обследовано 33 пациента с синдромом нижнего мотонейрона, разделённых при наблюдении в динамике на 3 группы: пациенты с БАС (n=7), пациенты с моторной невропатией (n=14) и пациенты с переднероговым поражением (спинальные мышечные атрофии, болезнь Кеннеди, постполиомиелитический синдром; n=12). У пациентов третьей группы изменений параметров ТМС выявлено не было. У 6 пациентов группы БАС на момент включения в исследование были выявлены изменения параметров ТМС (уменьшение ПМ, увеличение ВЦМП и МП). Авторы сделали заключение, что наиболее чувствительным (85,7%) и специфичным (100%) маркёром поражения моторной коры у пациентов с синдромом нижнего мотонейрона является уменьшение ПМ. Внутрикорковое торможение в данной работе не оценивалось [27].

В нескольких исследованиях изучалась чувствительность ТМС при различных вариантах синдрома нижнего мотонейрона. По данным A.G. Floyd и соавт. (2009), увеличение ВЦМП выявляется у 50% пациентов с ПМА [73]. Сходные данные были получены в исследовании G. Miscio и соавт. (1999): изменения параметров ТМС (увеличение ВЦМП, латентности ВМО или отсутствие ВМО) были выявлены у 50% пациентов с синдромом нижнего мотонейрона [135]. По данным W.J. Triggs и соавт. (1999), чувствительность ТМС при синдроме нижнего мотонейрона несколько меньше и составляет 27% [196]. Изменения при ТМС выявлены также у пациентов с ССР (признаки гипервозбудимости) [211] и ССН (увеличение ВЦМП и гипервозбудимость моторной коры) [130] при проведении анализа на групповом уровне.

В 2006 году группой австралийских исследователей для выявления гипервозбудимости моторной коры при БАС предложена оригинальная методика оценки внутрикоркового торможения – метод отслеживания порога (threshold tracking technique). В отличие от стандартного метода определения SICI, оцениваются не амплитуды ВМО, полученные при парной и одноимпульсной стимуляции, а требуемое увеличение интенсивности кондиционирующего стимула для получения ВМО заданной амплитуды (200 мкВ). Показано, что метод отслеживания порога позволяет нивелировать ограничения стандартного способа определения SICI, связанные с вариабельностью амплитуды ВМО [216].

В серии работ с применением этой методики показана высокая чувствительность и специфичность выявления феномена гипервозбудимости при БАС. По данным S. Vucic и соавт. (2011), гипервозбудимость моторной коры может использоваться для проведения дифференциальной диагностики с бульбоспинальной амиотрофией Кеннеди и другими формами спинальных мышечных атрофий, нейромиотонией, дистальной наследственной нейронопатией с пирамидными знаками и заболеваниями нервно-мышечного синапса. При всех указанных заболеваниях параметры возбудимости моторной коры (МП, SICI, ICF, ПМ) остаются неизменными по сравнению с возрастной нормой и статистически значимо различаются со значениями, полученными у пациентов с БАС [212, 213].

В двух крупных проспективных исследованиях показана высокая чувствительность и специфичность ТМС в выявлении поражения верхнего мотонейрона у пациентов с БАС в дебюте заболевания. У пациентов с возможным БАС гипервозбудимость моторной коры выявлена в 54% случаев, гиповозбудимость (отсутствие ВМО) – в 27%, увеличение ВЦМП – в 56%. Использование различных методов ТМС позволило реклассифицировать 88% пациентов с категорией «возможный БАС» в категорию «вероятный/достоверный БАС» [133]. В другом проспективном исследовании с включением 282 пациентов признаки поражения верхнего мотонейрона были выявлены у 70% пациентов с возможным БАС или синдромом нижнего мотонейрона. Чувствительность и специфичность оценки SICI при использовании метода отслеживания порога составили 73,21% и 80,88% соответственно и не отличались у пациентов с разными диагностическими категориями [84].

Таким образом, ТМС при БАС может использоваться для выявления субклинических признаков поражения верхнего мотонейрона и проведения дифференциального диагноза с клинически сходными заболеваниями. По данным S. Vucic и соавт. (2011), проведение ТМС позволяет ускорить диагностику БАС в среднем на 8 месяцев, а наиболее специфичным (97%) показателем является уменьшение SICI [212].

Согласно критериям Awaji, для выявления поражения верхнего мотонейрона при БАС могут быть использованы некоторые данные ТМС (увеличение ВЦМП, корковой латентности, отсутствие ВМО с мышц конечностей при бульбарном дебюте), однако авторы отмечают необходимость дальнейших исследований в этой области [55]. По мнению экспертов IFCN (International Federation of Clinical Neurophysiology), наибольшей чувствительностью при БАС обладает комбинация изменений (ВЦМП/тройная стимуляция, МП, SICI, ПМ) [43]. Однако до настоящего времени конкретные параметры и методы оценки их изменений чётко не определены, что затрудняет применение ТМС для диагностики БАС в клинической практике [94].

1.4.2. Методы нейровизуализации

Активное развитие в последние годы методов структурной и функциональной нейровизуализации позволило вплотную подойти к разработке диагностических и прогностических биомаркеров нейродегенеративного процесса при БАС. Современные возможности нейровизуализации позволяют получать информацию о тонких структурных изменениях СВ и белого вещества, содержании метаболитов, особенностях рецепторного профиля, изменениях нейронных сетей и коннективности [20, 94, 209].

Большое количество исследований посвящено применению нейровизуализации для выявления поражения кортикоспинальных трактов. В редких случаях при БАС может выявляться гиперинтенсивность кортикоспинальных трактов на уровне заднего бедра внутренней капсулы, в субкортикальном белом веществе, семиовальных центрах и ножках среднего мозга в режимах T2 и FLAIR (от англ. – fluid-attenuated inversion recovery) [99]. Чувствительность и специфичность этого признака не превышают 40% и 70% соответственно [110]. По данным Т.Р. Стучевской и соавт. (2015), гиперинтенсивность кортикоспинальных трактов выявляется у 9,7% пациентов с БАС, 12,5% пациентов с ПБС, 10,8% пациентов с ПБП и не обнаруживается при ПМА [15]. При использовании высокопольных томографов с напряженностью магнитного поля 3,0 Тл возможно увеличение чувствительности этого признака с одновременным сильным снижением специфичности [99]. Таким образом, низкая чувствительность и специфичность не позволяют рассматривать гиперинтенсивность кортикоспинальных трактов в качестве диагностического маркера БАС [46, 94].

Более тонкая оценка структурных изменений кортикоспинальных трактов возможна при применении диффузионно-тензорной МРТ (ДТ-МРТ). У пациентов с БАС выявлены изменения фракционной анизотропии (ФА) кортикоспинальных трактов и других проводников головного мозга, однако в отношении диагностической значимости этих изменений получены противоречивые результаты [46, 88, 209]. В мета-анализе 11 исследований показано, что

чувствительность и специфичность ДТ-МРТ при БАС составляют 68% и 73% соответственно, что не позволяет рекомендовать применение этого метода в клинической практике [76]. Для увеличения диагностической значимости ДТ-МРТ при БАС предложено оценивать не только ФА, но и радиальную диффузионность. Это может позволить увеличить чувствительность до 87,5% и специфичность до 85% [76].

С учетом полученных в последние годы убедительных данных о системности патологического процесса при БАС изучается возможность оценки патологии не только кортикоспинальных трактов, но и других проводящих путей. Так, например, показано, что снижение ФА и увеличение радиальной диффузионности мозолистого тела обладают чувствительностью 92% и специфичностью 88% [70]. Перспективным методом является МРТ с переносом намагниченности, позволяющая выявлять наиболее ранние структурные изменения белого вещества. По предварительным данным, его чувствительность при БАС может достигать 80% при специфичности, близкой к 100% [94]. Полученные данные нуждаются в подтверждении в более крупных исследованиях.

Прогрессирующая дегенерация и гибель нейронов в моторной коре и других участках неокортекса приводят к уменьшению объёма и толщины СВ, которые можно выявить при проведении МР-морфометрии. При БАС получены противоречивые данные относительно локализации, выраженности и диагностической значимости этих изменений [88, 90]. В исследовании F. Agosta и соавт. (2012) показано уменьшение при БАС кортикальной толщины в первичной моторной, фронтальной, нижней височной, теменной и затылочной коре, а также коре островка и поясной извилины [21]. По данным C. Schuster и соавт. (2014), уменьшение кортикальной толщины при БАС выявляется в прецентральных извилинах, правом предклинье и правых височной и лобной долях [177]. На распространённость изменений СВ влияют клинические особенности, наличие когнитивных нарушений и мутаций в определенных каузативных генах. В мета-анализе 5 клинических исследований показано, что наиболее воспроизводимым и

значимым изменением при МР-морфометрии у пациентов с БАС является уменьшение объёма СВ правой прецентральной извилины. Чувствительность МР-морфометрии при БАС не превышает 25% [44]. В двух других мета-анализах получены данные, свидетельствующие о наличии при БАС более распространённого атрофического процесса как в моторных, так и в немоторных регионах головного мозга [180, 181]. Противоречивые данные получены относительно корреляции результатов МР-морфометрии с тяжестью и продолжительностью заболевании, а также изменения кортикальной толщины при прогрессировании заболевания [94].

Развитие нейродегенеративного процесса приводит к изменению содержания метаболитов в различных регионах головного мозга. Наиболее часто при использовании МР-спектроскопии у пациентов с БАС выявляются уменьшения пика N-ацетиласпартата (NAA) и увеличение пика миоинозитола (MI), которые рассматриваются как следствие уменьшения количества нейронов и активации микроглии соответственно [20, 94]. Показана возможность выявления при БАС уменьшения содержания в моторной коре ГАМК как биомаркера поражения тормозных интернейронов [74, 75]. Диагностическая значимость этих изменений изучена недостаточно. По данным Kaufmann и соавт. (2004), уменьшение отношения содержания NAA к креатину (Cr) при БАС имеет чувствительность 86% и специфичность 37% [103].

Среди методов функциональной нейровизуализации наиболее перспективным для диагностики БАС является позитронно-эмиссионная томография (ПЭТ) с ^{18}F-фтордезоксиглюкозой (^{18}F-ФДГ). В исследованиях с применением этого метода показано наличие при БАС распространённых зон гипометаболизма, включая первичную моторную, премоторную, префронтальную и медиальную височную кору, гиппокамп, а также ствол головного мозга [20]. Диагностическая точность метода при БАС составляет 88%, чувствительность – 95,4%, специфичность – 82,5% [148, 207]. Однако применение ПЭТ при БАС ограничивают существенные различия результатов отдельных исследований, а также техническая сложность и низкая доступность метода [46, 209].

В нескольких работах изучалась диагностическая значимость при БАС комбинации нескольких методов нейровизуализации. В исследовании B.R Foerster и соавт. (2014) показана высокая чувствительность (93%) и специфичность (85%) комбинации МР-спектроскопии с измерением содержания ГАМК в первичной моторной коре и ДТ-МРТ с оценкой ФА на уровне заднего бедра внутренней капсулы [77]. Более низкая чувствительность (78,6%) и специфичность (82,1%) выявлены для комбинации МР-спектроскопии с измерением содержания NAA и МРТ в режиме Т1 с оценкой гипоинтенсивности первичной моторной коры [42].

Другим подходом, реализованным в нескольких исследованиях, является комбинация нейровизуализации и ТМС. Среди его преимуществ отмечается возможность одновременной оценки как структурных, так и функциональных изменений, которые часто выявляются диссоциировано и могут преобладать на разных стадиях заболевания. Показано, что комбинация ТМС парными стимулами с МР-морфометрией позволяет выявить поражение верхнего мотонейрона в 96% случаев БАС [28], а комбинация МР-спектроскопии с измерением содержания NAA и ТМС – в 77% [153]. По данным J. Furtula и соавт. (2013), чувствительность комбинации ДТ-МРТ и тройной стимуляции в выявлении поражения кортикоспинальных трактов составляет 73% [79]. Во всех цитируемых исследованиях комбинация методов обладала большей чувствительностью и специфичностью, чем каждый метод в отдельности, что свидетельствует о перспективности этого подхода и требует проведения дополнительных исследований.

Большинство работ с применением нейровизуализации при БАС имеют существенные ограничения. Среди них необходимо выделить небольшой размер выборок пациентов, недостаточно детальное клиническое описание, включающее в большинстве случаев только демографические показатели, форму и продолжительность заболевания; а также использование только одного режима или метода нейровизуализации. В большинстве работ проводился групповой анализ, а в качестве группы контроля использовались здоровые добровольцы, а не пациенты с заболеваниями, которые могут имитировать БАС [46]. По мнению E.

Verstraete и B.R. Foerster (2015), включаемые в исследования пациенты с БАС не соответствуют реальному клиническому профилю на этапе постановки диагноза [209]. В большинстве работ обследованы пациенты с достоверным/вероятным БАС, в то время как реальная потребность в уточнении диагноза возникает на этапе локальных симптомов и у пациентов без клинических признаков поражения верхнего мотонейрона. В этой ситуации чувствительность нейровизуализации заметно уменьшается, составляя не более 60% для МР-спектроскопии [103] и 25% для ДТ-МРТ [79], а при проведении группового анализа не выявляются статистически значимые различия по сравнению со здоровыми лицами [186].

Таким образом, диагностические возможности нейровизуализации при БАС ограничены. Перспективным подходом является изучение диагностической значимости комбинации нескольких методов нейровизуализации и ТМС, в том числе при их использовании на этапе постановки диагноза у пациентов с подозрением на БАС. Необходимы дальнейшие исследования для уточнения наиболее информативной комбинации методов и создания алгоритма выявления поражения верхнего мотонейрона при БАС.

1.5. Транскраниальная магнитная стимуляция в картировании моторной коры

Соматотопическая организация в течение длительного времени рассматривается как один из наиболее важных признаков первичной моторной коры. Концепция наличия отдельных кортикальных областей для организации и контроля движений в различных частях тела впервые была предложена H. Jackson в 1870-х годах при наблюдении за пациентами с эпилептическими приступами, во время которых происходило последовательное вовлечение разных мышц. Позже эта концепция получила подтверждение в экспериментальных работах с применением прямой электрической стимуляции первичной моторной коры у животных и человека. Совершенствование методик и получение большого опыта применения прямой электрической стимуляции во время выполнения нейрохирургических операций позволили к середине XX века W. Penfield и T.

Rasmussen (1950), а чуть позже C.N. Woolsey и соавт. (1952) создать детальные карты корковых представительств отдельных мышц [175, 176, 184].

Согласно классическим представлениям, нейроны моторной коры образуют инвертированную топографическую схему тела. Области первичной моторной коры, отвечающие за движения ноги и стопы, располагаются на медиальной поверхности в глубине продольной щели; в средней части первичной моторной коры представлены мышцы руки и кисти, а в нижней части, у сильвиевой борозды, расположены представительства мышц лица [176].

Во второй половине XX века в исследованиях с применением современных инвазивных (интракортикальная микростимуляции и регистрация активности отдельных нейронов) и неинвазивных (ТМС и функциональная МРТ) методов получены новые данные, существенно расширившие представления об организации первичной моторной коры. В работах с применением стимуляции определённых групп нейронов микроэлектродами, погружёнными в моторную кору, продемонстрировано, что сокращение одной и той же мышцы может вызываться стимуляцией разных участков (конвергенция), в то же время стимуляция одного участка моторной коры может приводить к сокращению разных мышц (дивергенция) [175]. Позже феномены дивергенции и конвергенции были убедительно показаны в исследованиях с применением ТМС и функциональной МРТ [108, 122, 152, 221]. Между нейронами первичной моторной коры существуют многочисленные горизонтальные связи, что связывает в единое функциональное целое участки, обеспечивающие иннервацию одного региона тела, например руки или лица. Такая организация обеспечивает координированные движения, вовлекающие несколько суставов конечности и описывается сегодня в рамках функциональной соматотопии [54, 71, 128]. В пределах первичной моторной коры показано существование нейронов, специфичных для кодирования определенных характеристик движения и разряжающихся по-разному в зависимости от характера выполняемой задачи. Однако до настоящего времени считается, что в первичной моторной коре представлены карты именно отдельных мышц, а не движений. Проведение

прямой электрической стимуляции или ТМС приводит к сокращению именно отдельных мышц и не вызывает индукцию сложных целенаправленных и координированных движений, как в случаях стимуляции премоторной коры [174].

Кроме первичной моторной коры (поле 4), собственные прямые проекции на мотонейроны спинного мозга имеют также премоторная и дополнительная моторная кора (поле 6), поясная извилина (поле 24) и соматосенсорная кора (поля 1, 2, 3, 5 и 7), образующие суммарно до 70% аксонов кортикоспинального пути. Этот необходимо учитывать при анализе локализации корковых представительств мышц [174].

ТМС является одним из наиболее часто используемых неинвазивных методов картирования моторной коры на макроуровне [164]. Основным принципом ТМС-картирования моторной коры является последовательная стимуляция различных точек в области предполагаемой локализации коркового представительства соответствующей мышцы. В большинстве случаев используется интенсивность стимуляции, составляющая 110–120% от пассивного МП в «горячей точке» для данной мышцы. Карта коркового представительства мышцы представляет собой совокупность точек, при стимуляции которых регистрируется ВМО амплитудой более 50 мкВ с мышцы-мишени. Таким образом, с помощью ТМС можно неинвазивно построить моторный гомункулус – определить локализацию коркового представительства различных мышц в пределах моторных участков коры [112, 164, 222].

Интерпретация результатов ТМС-картирования осложняется отсутствием унифицированного протокола и большим разнообразием подходов как к методологии картирования, так и к набору изучаемых показателей корковых представительств и способам их оценки [40, 124, 193]. Методологические различия касаются количества предъявляемых стимулов, интенсивности стимуляции и межстимульного интервала, при использовании сетки – количества ячеек, их размера и количества стимулов в каждой из них. Используются прямоугольные и круговые сетки, а также ручной метод определения точек для стимуляции. В последнем случае значительно варьируют расстояние между

точками стимуляции и количество предъявляемых стимулов в каждой из них. Основными параметрами, характеризующими корковое представительство мышцы, являются площадь, взвешенная и нормализованная площадь (или объём), а также локализация «горячей точки», центра тяжести и расстояние между ними [164]. Для расчета размерных характеристик корковых представительств используются различные методы математической постобработки данных (методы тесселяции Вороного, выпуклых оболочек, интерполяции сплайнами и другие), при этом их систематического сравнения не проводилось [102]. Различия подходов к картированию и оценке параметров корковых представительств затрудняют сравнение результатов разных исследований.

В последние годы при проведении ТМС-картирования используется навигационная ТМС. Система навигации позволяет соотносить реальные анатомические образования с данными образованиями на МРТ. Возможность соотнесения индуцируемого стимулятором электромагнитного поля с 3D моделью головного мозга в режиме реального времени позволяет осуществлять стимуляцию строго в необходимой точке коры головного мозга с точностью до нескольких миллиметров. Это позволяет наносить стимулы прицельно, с учетом индивидуальной анатомии и топографии коры головного мозга конкретного испытуемого, а также комбинировать результаты ТМС-картирования с методами структурной и функциональной нейровизуализации [17, 113, 167]. При сравнении с прямой кортикальной стимуляцией – «золотым стандартом» моторного картирования – ошибка навигационной ТМС в определении локализации моторных зон составляет 2,13 ± 0,29 мм [191], что позволяет использовать этот метод для неинвазивного предоперационного картирования функционально значимых зон [112, 118].

Кроме нейрохирургии, ТМС-картирование используется для оценки реорганизации моторной коры и нейропластических изменений как у здоровых лиц, так и у пациентов с различными заболеваниями нервной системы [13]. У здоровых лиц показана возможность выявления с помощью ТМС-картирования быстрых изменений размеров корковых представительств – увеличения при

двигательной тренировке соответствующих мышц или приобретении новых навыков [202] и, напротив, уменьшение при иммобилизации [119]. Паттерны реорганизации корковых моторных зон, в том числе в динамике (при естественном течении заболевания и на фоне реабилитации или терапии), изучались при инсульте [124], эпилепсии [117], травмах и опухолях [31, 78], сосудистой деменции [91], детском церебральном параличе [228] и других заболеваниях [227]. В этих работах показано, что ТМС-картирование является ценным методом оценки функциональной реорганизации моторной коры и изучения нейропластических изменений в норме и при различных заболеваниях нервной системы [13]. Кроме того, изменения размеров корковых представительств представляют интерес для верификации поражения моторной системы и могут использоваться для прогнозирования и мониторинга течения заболевания.

При БАС изменения корковых представительств изучалось в единственном исследовании. M. de Carvalho и соавт. (1999) продемонстрировали у 11 пациентов с БАС уменьшение площади коркового представительства АРВ на 25% и нормализованного объёма представительства на 47% относительно исходных показателей при мониторинге в течение года. Метод ТМС-картирования оказался более чувствительным по сравнению с другими параметрами ТМС в оценке прогрессирования заболевания [57]. Уменьшение корковых представительств при БАС наиболее вероятно связано с дегенерацией корковых мотонейронов и может иметь диагностическое и прогностическое значение.

Таким образом, до настоящего времени диагностический и исследовательский потенциал навигационной ТМС, включая ТМС-картирование моторной коры, при БАС остается малоизученным. Применение ТМС в комбинации с методами нейровизуализации может иметь большое значение для уточнения патофизиологических механизмов нейродегенеративного поражения моторной коры и разработки новых биомаркеров заболевания, что и определило необходимость проведения настоящего исследования.

ГЛАВА 2. МАТЕРИАЛЫ, МЕТОДОЛОГИЯ И МЕТОДЫ ИССЛЕДОВАНИЯ

2.1. Характеристика обследованных пациентов и клиническая оценка

Работа проводилась в ФГБНУ «Научный центр неврологии» (Москва) на базе 6-го неврологического отделения (руководитель – д.м.н. М.Н. Захарова), отделения нейрореабилитации и физиотерапии (руководитель – д.м.н., профессор РАН Н.А. Супонева) и отделения лучевой диагностики (руководитель – д.м.н. М.В. Кротенкова). Проведение исследования было одобрено локальным этическим комитетом ФГБНУ «Научный центр неврологии» (протокол № 9-3/15 от 21.10.2015 г.). Перед включением в исследование от каждого испытуемого было получено добровольное информированное согласие.

В соответствии с целью и задачами в исследование было включено 30 пациентов с классическим БАС и 24 пациента с БАС-НМН. Для формирования группы пациентов с БАС-НМН в исследование на первом этапе было включено 34 пациента с синдромом изолированного поражения нижнего мотонейрона (СИПНМ). В качестве контрольной группы было обследовано 57 здоровых добровольцев. Для каждого изучаемого инструментального метода использовалась отдельная группа здоровых добровольцев (таблица 1). В качестве группы сравнения было обследовано 8 пациентов с ММН. Статистически значимых различий по полу и возрасту между группами выявлено не было. Все участники исследования были правшами (Edinburgh Handedness Inventory) [146].

Таблица 1 – Демографическая характеристика обследованных групп

Группа	n	Пол, м/ж	Возраст, лет
Классический БАС	30	20/10	54 [50; 62]
БАС-НМН	24	12/12	58 [49; 61]
ММН	8	3/5	44 [36; 57]
Здоровые добровольцы:			
контроль навигационной ТМС	14	7/7	48 [29; 58]
контроль МР-морфометрии	23	12/11	52 [43; 60]
контроль ДТ-МРТ	20	11/9	54 [47; 59]

Общими *критериями включения* для всех участников исследования были: возраст от 18 до 80 лет и наличие добровольного информированного согласия на участие в исследование.

Критерием включения в группу пациентов с классическим БАС было наличие диагноза «клинически возможный БАС», «клинически вероятный – лабораторно подтвержденный БАС», «клинически вероятный БАС» или «клинически достоверный БАС» в соответствии с пересмотренными критериями El Escorial [36]. Таким образом, у всех пациентов этой группы на момент включения в исследование выявлялись признаки поражения и верхнего, и нижнего мотонейронов как минимум на одном уровне цереброспинальной оси. Включение в исследование пациентов этой группы проводилось только после тщательного обследования в соответствии с рекомендациями EFNS (European Federation of Neurological Societies) для исключения заболеваний, имитирующих БАС [25].

Критерием включения в группу пациентов с СИПНМ было наличие клинически выявляемых асимметричных признаков поражения нижнего мотонейрона (слабость, гипотрофия мышц, фасцикуляции, снижение сухожильных рефлексов) как минимум на одном уровне цереброспинальной оси без чувствительных нарушений. У всех пациентов этой группы при направлении в ФГБНУ «Научный центр неврологии» был установлен предварительный диагноз «болезнь мотонейрона» или «подозрение на БАС».

Критериями невключения для пациентов с СИПНМ были: 1) наличие при неврологическом осмотре таких признаков поражения верхнего мотонейрона, как патологические рефлексы (Бабинского, Гоффмана, кистевой аналог рефлекса Россолимо и другие), оживление сухожильных рефлексов, клонусы, рефлексы орального автоматизма, спастичность; 2) наличие чувствительных нарушений; 3) симметричные двигательные нарушения (слабость, гипотрофия мышц) в дебюте заболевания.

У всех пациентов с СИПНМ проводилось детальное изучение клинической картины заболевания на основании данных анамнеза, имеющейся медицинской

документации, общесоматического и неврологического исследований. В соответствии с рекомендациями EFNS [25], всем пациентам проводились стимуляционная и игольчатая ЭМГ, МРТ головного мозга, позвоночника и спинного мозга, рентгенография органов грудной клетки, биохимический и клинический анализы крови. В некоторых случаях для исключения имитирующих БАС заболеваний использовались дополнительные методы обследования – люмбальная пункция с биохимическим исследованием ликвора, иммунологические (антитела к ганглиозидам, антитела к *Borrelia spp.* и т.д.) и генетические (для исключения бульбоспинальной амиотрофии Кеннеди и спинальных мышечных атрофий с дебютом во взрослом возрасте) исследования крови, МРТ шейного отдела позвоночника и спинного мозга со сгибанием шеи (для исключения болезни Хираяма).

У пациентов с СИПНМ окончательный диагноз устанавливался после получения результатов дополнительного обследования. У пациентов с поражением на момент включения в исследование одного уровня цереброспинальной оси проводилось динамическое наблюдение в течение 6–12 месяцев для оценки прогрессирования заболевания, определяемого на основании вовлечения в патологический процесс новых уровней цереброспинальной оси.

Критериями исключения из исследования для пациентов с СИПНМ являлись:

1. выявление при обследовании другого заболевания, имитирующего БАС;
2. отсутствие прогрессирования заболевания при динамическом наблюдении в течение одного года в случае поражения одного уровня цереброспинальной оси на момент включения в исследование.

Таким образом, в конечном итоге из группы пациентов с СИПНМ была сформирована группа пациентов с БАС-НМН, у которых при проведении обследования были исключены другие заболевания, способные объяснить имеющуюся симптоматику, и по анамнестическим данным или при динамическом наблюдении было выявлено прогрессирование заболевания с вовлечением в патологический процесс новых уровней цереброспинальной оси. Это

соответствует критериям диагностики БАС, согласно опубликованному в 2015 году пересмотру критериев El Escorial исследовательской группы по изучению БАС/БДН Всемирной федерации неврологии (Research Group on ALS/MND, World Federation of Neurology) [125].

В качестве группы сравнения в исследование включались пациенты с диагнозом ММН, установленным согласно диагностическим клиническим и электрофизиологическим критериям этого заболевания [100].

Общими *критериями невключения* для всех участников исследования были:

- наличие противопоказаний к проведению МРТ и ТМС (наличие кардиостимулятора, внутрисердечных катетеров, электронных помп, имплантов внутреннего и среднего уха, металлических (намагничиваемых) клипсов и стентов, металлических инородных тел, имплантов и конструкций; клаустрофобия, беременность);
- тяжелое состояние, требующее поддержания жизненно важных функций аппаратным методом (искусственная вентиляция лёгких, постоянное применение инфузомата);
- проведение неинвазивной вентиляции легких;
- тяжелая соматическая или психическая патология;
- другие заболевания нервной системы;
- терапия антидепрессантами, антиконвульсантами или другими препаратами, влияющими на возбудимость моторной коры, включая рилузол;
- отказ от участия в исследовании.

У всех пациентов проводилась оценка функционального состояния с использованием пересмотренной Шкалы нарушений функций при боковом амиотрофическом склерозе (ALS Functional Rating Scale Revised, ALS FRS-R) [41]. Шкала включает 12 показателей (речь, саливация, глотание, письмо, приём пищи и использование посуды, одевание и гигиена, повороты в кровати и манипулирование постельными принадлежностями, ходьба, подъём по лестнице, диспноэ, ортопноэ, респираторная недостаточность), каждый из которых

оценивается от 0 до 4 баллов в зависимости от выраженности нарушений (приложение 2). Меньший балл соответствует большей выраженности нарушений. Максимальная суммарная оценка по шкале ALS FRS-R – 48 баллов.

У всех пациентов проводилась оценка силы в 18 группах мышц справа и слева по шкале MMT (Manual Muscle Testing) [72]. Каждая группа мышц оценивалась по 10-балльной шкале, максимально возможный суммарный балл – 360 (приложение 3). При оценке по этой шкале меньший балл соответствует более выраженной слабости. Учитывая возможную субъективность, проведение оценки по этой шкале (как и по всем другим использованным в работе шкалам) проводилось одним исследователем. Отдельно также оценивалась мышечная сила в *m. abductor pollicis brevis* (APB) справа и слева по шкале MRC (Medical Research Council).

С помощью предложенной в 2012 году King’s clinical staging system определялась стадия заболевания [162]. Система предусматривает выделение следующих стадий заболевания:

- стадия 1 – начало заболевания (поражение первого уровня цереброспинальной оси);
- стадия 2A – постановка диагноза;
- стадия 2B – вовлечение второго уровня;
- стадия 3 – вовлечение третьего уровня;
- стадия 4A – необходимость гастростомии;
- стадия 4B – необходимость проведения неинвазивной вентиляции лёгких.

Вовлечение уровня в патологический процесс определялось только при наличий функционально значимых изменений, таких как слабость, спастичность, гипотрофия, дизартрия или дисфагия. В отличие от диагностических критериев El Escorial, также основанных на подсчете количества поражённых уровней, для определения поражения следующего уровня цереброспинальной оси при использовании King’s clinical staging system не требуется одновременного наличия признаков поражения и верхнего, и нижнего мотонейронов [162]. Использование

этой системы стадирования в настоящей работе, таким образом, оправдано в связи с включением пациентов, не имеющих признаков поражения верхнего мотонейрона при проведении первичного обследования.

Для оценки выраженности поражения верхнего мотонейрона у пациентов с классическим БАС подсчитывалось суммарное количество признаков поражения верхнего мотонейрона с использованием модифицированной шкалы поражения верхнего мотонейрона (Upper motorneuron Score, UMN Score) [200]. Оценивались рефлекс с двуглавой мышцы плеча, карпорадиальный рефлекс, рефлекс с трехглавой мышцы плеча, рефлекс Гоффмана, коленный и ахиллов рефлексы, патологические разгибательные стопные рефлексы (все – с 2-х сторон), а также нижнечелюстной и назолабиальный рефлексы. При оценке сухожильных рефлексов и нижнечелюстного рефлекса 0 баллов соответствует нормальному рефлексу, сниженному рефлексу или отсутствию рефлекса, 1 балл – повышенному рефлексу; при оценке патологических разгибательных стопных рефлексов, рефлекса Гоффмана и назолабиального рефлекса 0 баллов соответствует отсутствию рефлекса, 1 балл – выявлению рефлекса. При наличии гипотрофии мышц соответствующей конечности в случае выявления нормального по выраженности сухожильного рефлекса также устанавливался 1 балл. Оценка патологических стопных разгибательных рефлексов включала проверку рефлексов Бабинского, Чеддока и Оппенгейма. При наличии хотя бы одного из этих рефлексов выставлялся 1 балл. Суммарная оценка тяжести поражения верхнего мотонейрона по UMN Score варьирует от 0 до 16 баллов. Большее количество баллов по UMN Score соответствует большему количеству признаков поражения верхнего мотонейрона.

Форма заболевания определялась на основании классификации О.А. Хондкариана и соавт. [16]. Длительность заболевания определялась в месяцах от момента появления первых симптомов до даты проведения обследования. Скорость прогрессирования определялась по формуле: (48–суммарный балл по ALS FRS-R)/длительность заболевания в месяцах [48].

2.2. Навигационная транскраниальная магнитная стимуляция

Навигационная ТМС проводилась с использованием аппарата NBS eXimia Nexstim (Финляндия). На первом этапе проводилась МРТ головного мозга в режиме T1 MPR (Multiplanar reconstruction) на томографах Magnetom Verio и Magnetom Avanto (Siemens, Германия) с величиной магнитной индукции 3 и 1,5 Тесла соответственно. После этого осуществляли загрузку данных в систему NBS eXimia Nexstim для построения трёхмерной модели головного мозга обследуемого. Используя навигационную систему, соотносили реальные анатомические образования (козелки ушей, переносица, точки на скальпе) с данными образованиями на МРТ.

ТМС проводилась 8-образной катушкой с использованием навигации, что позволяет локализовать максимум магнитного поля с точностью около 2 мм относительно анатомических образований на индивидуальной МРТ конкретного испытуемого. При определении пассивного МП, ВЦМП, ВПМП и картировании корковых представительств АРВ использовалась катушка с бифазной формой стимулов диаметром 70 мм с максимальной напряжённостью магнитного поля 199 В/м и длительностью магнитного импульса 280 мкс. Для регистрации коркового ПМ и стимуляции парными стимулами использовалась катушка с монофазной формой стимулов.

Для регистрации ВМО проводили запись поверхностной ЭМГ с использованием биполярных электродов. Активный электрод располагался над брюшком АРВ, неактивный – на 2 см дистальнее. Заземляющий электрод располагали на верхней трети предплечья левой руки. Выбор мышцы был связан с её ранним и выраженным поражением при БАС [66].

На полученных МР-изображениях находили потенциальную область, в которой располагается корковое представительство АРВ – в пределах нижней части прецентральной извилины, поле 4 по Бродману, в так называемой области hand knob. Проводили предварительную стимуляцию зоны интереса с интенсивностью, достаточной для регистрации ВМО с амплитудой 100–500 мкВ.

После этого определяли пассивный МП. Для этого использовали специальный режим NBS eXimia Nexstim «Повтор стимула», позволяющий проводить стимуляцию выбранной точки с точностью 2 мм. Пассивный МП определяли с использованием алгоритма Rossini – Rothwell [164] при полном расслаблении мышцы мишени. В точке с максимальной амплитудой ВМО, по данным предварительной стимуляции, последовательно предъявляли серии из 10 магнитных стимулов, уменьшая интенсивность стимуляции на 1%. За МП принимали минимальную интенсивность магнитной стимуляции (в %), при которой в 5 и более из 10 последовательно подаваемых стимулов регистрировались ВМО с амплитудой более 50 мкВ. Определение локализации горячей точки и определение МП проводили отдельно для катушек с моно- и бифазной формой стимулов.

Для определения продолжительности коркового ПМ проводили стимуляцию горячей точки с использованием монофазной катушки и интенсивностью 110% от индивидуального МП в условиях произвольного сокращения исследуемой мышцы (20–40% от максимального). Продолжительность коркового ПМ определялась от момента начала ВМО до появления произвольной ЭМГ активности с амплитудой не ниже предшествовавшей стимулу и длительностью более 100 мс. Анализировалось среднее значение, полученное при предъявлении 10 стимулов.

Для определения ВПМП проводилась фораминальная стимуляция проксимальной порции спинномозговых нервов (на уровне тел позвонков С7–С8, на 1–2 см латеральнее от центральной линии) с интенсивностью 80–100% от максимальной. ВЦМП определялось как разность минимальной латентности ВМО при корковой стимуляции и минимальной латентностью ВМО при фораминальной стимуляции.

Стимуляцию парными стимулами проводили катушкой с монофазной формой стимулов в горячей точке со следующими характеристиками: интенсивность кондиционирующего стимула – 90% от МП, тестового стимула – 110%. Межстимульный интервал при определении SICI – 2 мс, ICF – 12 мс.

Выраженность феноменов SICI и ICF оценивалась относительно среднего значения амплитуды ВМО при проведении однократной стимуляции (SP, single pulse): SICI=SICI среднее/SP среднее; ICF=ICF среднее/SP среднее. Однократную стимуляцию проводили в горячей точке с интенсивностью 110% от МП. Интервал между отдельными стимулами и парами стимулов составлял от 2 до 10 сек. Во всех случаях определение SICI предшествовало определению ICF. Для расчета средней амплитуды ВМО при SP и SICI/ICF предъявляли 10 стимулов и 10 пар стимулов соответственно.

Картирование коркового представительства АРВ проводилось с использованием катушки с бифазной формой стимулов и интенсивностью магнитного поля 110% от МП. Определяли точки, при стимуляции которых фиксировался ВМО амплитудой более 50 мкВ. Интервал между стимулами составлял 2–4 сек. Стимуляция осуществлялась только в случае тангенциального положения катушки относительно коры. При проведении картирования продвижение в стороны осуществлялось до получения как минимум двух точек с отсутствием ВМО. Количество стимулов при картировании составляло от 100 до 250. Правильность расстановки маркеров, определяющих амплитуду и латентность ВМО, при проведении картирования и определении других показателей проверялась вручную и при необходимости корректировалась. Определялись максимальная амплитуда и минимальная латентность, рассчитывалась средняя амплитуда полученных ВМО.

Расчет параметров корковых представительств – площади и взвешенной площади – проводился в оригинальном программном обеспечении с помощью метода тесселяции (разбиения) Вороного. Разбиение Вороного задается множеством точек в количестве n и состоит в разделении плоскости на n областей таким образом, что каждая область содержит точки, для которых ближайшей из множества является некоторая фиксированная точка [102, 241]. С помощью оригинального программного обеспечения точки стимуляции аппроксимировались сферой, на которой проводилась сферическая тесселяция Вороного для разбиения зоны стимуляции на подзоны, соответствующие точкам

стимуляции. Проводилось измерение площади (см^2) и взвешенной площади (см^2·мВ) каждого коркового представительства. В качестве площади бралась суммарная площадь многоугольников (зон) разбиения с ВМО выше 50 мкВ. Взвешенная площадь вычислялась как сумма площадей активных ячеек (при стимуляции которых регистрировался ВМО с амплитудой более 50 мкВ), умноженных на амплитуду ВМО в данной ячейке.

2.3. Нейровизуализационное обследование

2.3.1. Воксель-ориентированная морфометрия

Для проведения морфометрического анализа выполнялась МРТ головного мозга в режиме 3D-T1 градиентное эхо (3D-T1 MPR, multiplanar reconstruction) с получением набора из 176 сагиттальных срезов на томографах Magnetom Verio и Magnetom Avanto (Siemens, Германия) с величиной магнитной индукции 3 и 1,5 Тесла соответственно. Параметры сканирования: TR=1940 мс, TE=308 мс, межсрезовый интервал 0,5 мм, поле обзора = 250 мм, матрица 256 х 256 мм, толщина среза = 1 мм.

Для постобработки полученных изображений использовался пакет программ SPM8 (Statistical Parametric Mapping; Functional Imaging Laboratory, Wellcome Department of Imaging Neuroscience, Institute of Neurology, London, UK; http://www.fil.ion.ucl.ac.uk/spm/) на базе Matlab 17 (Mathworks, Natick, MA, USA).

Постобработка включала следующие этапы [223]:

1. Пространственная нормализация полученных изображений к одному стереотаксическому MNI (от англ. – Montreal Neurological Institute) пространству (размер вокселя – 1 мм^3; матрица = 156 × 189 × 157). Данный этап проводится с целью приведения индивидуальных МР-изображений конкретного испытуемого к стандартному шаблону, полученному путем усреднения большого количества изображений к одному стереотаксическому пространству. На этом этапе достигается коррекция различий формы головного мозга и его отдельных структур, что делает возможным последующий повоксельный морфометрический анализ.

2. Сегментация полученных изображений на серое вещество (СВ), белое вещество и цереброспинальную жидкость с использованием алгоритма DARTEL.
3. Сглаживание полученных изображений с изотропным гауссовым ядром с полной шириной на полувысоте 8 мм, позволяющее нивелировать индивидуальные особенности анатомии.

Оценка результатов ВОМ включала групповой анализ с использованием two-sample t-тест на уровне всего мозга с повоксельным сравнением объема СВ между изучаемыми группами. Поскольку основной целью данного этапа работы было выявление различий между группами в объёме именно СВ, на основе полученных изображений всех испытуемых была создана маска СВ (рисунок 2). Таким образом, при проведении межгруппового анализа учитывались различия только в объёме СВ.

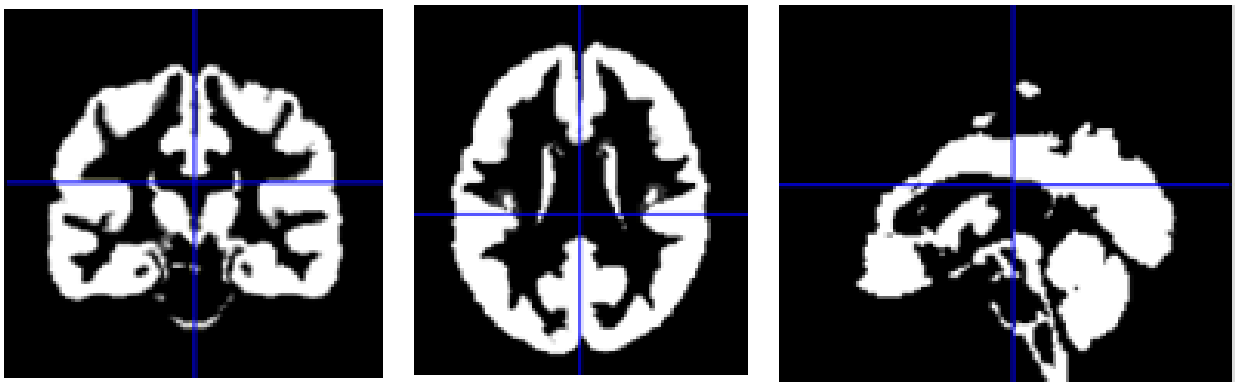

Рисунок 2 – Созданная на основе полученных изображений всех участников исследования маска СВ (пояснения в тексте)

Анализ результатов проводился на кластерном и пиковом уровнях. Для выявления корреляционной связи между клиническими показателями и объемом СВ использовался регрессионный анализ. Порог статистической значимости – $p_{FDRcorr}<0,05$ (False Discovery Rate Correction), минимальный объём зоны – 100 вокселей. Визуализация результатов ВОМ, вывод данных статистического

анализа и определение локализации координат осуществлялись с помощью программы xjView (http://www.alivelearn.net/xjview8).

На следующем этапе проводилось определение объёма СВ зоны интереса – прецентральных извилин, а также определение общего объёма СВ с помощью утилиты EasyVolumes. Кроме того, определялось отношение объёма СВ правой и левой прецентральных извилин к общему объёму СВ.

2.3.2. Диффузионно-тензорная магнитно-резонансная томография

Для оценки структурных изменений проводящих путей головного мозга пациентам с БАС-НМН и здоровым добровольцам проводилась ДТ-МРТ на томографе Magnetom Verio (Siemens, Германия) с величиной магнитной индукции 3 Тесла. Параметры сканирования: размер вокселя – 2 × 2 × 2 мм^3; 60 направлений диффузии; b=1000 сек/мм^2. Для постобработки полученных изображений использовался пакет программ SPM8 на базе Matlab 17. Постобработка включала последовательные этапы нормализации и сглаживания полученных изображений. Для оценки результатов ДТ-МРТ проводился групповой анализ с помощью two-sample t-тест на уровне всего мозга с целью выявления различий в значении фракционной анизотропии (ФА) между изучаемыми группами. На этом этапе использовалась созданная на основании изображений всех участников исследования маска белого вещества. Для выявления корреляционной связи между ФА и клиническими признаками проводился регрессионный анализ. Порог статистической значимости – $p_{FDRcorr}<0,05$ (False Discovery Rate Correction). Визуализация результатов, вывод данных статистического анализа и определение локализации координат осуществлялись с помощью программы xjView (http://www.alivelearn.net/xjview8).

2.4. Статистическая обработка данных

Помимо статистического анализа данных МРТ, проводимого с помощью вышеописанных приложений на базе MATLAB, статистическая обработка полученных результатов проводилась с применением программы «STATISTICA

10.0» (TIBCO Software Inc.). Нормальность распределения количественных признаков проверялась с помощью критерия Шапиро – Уилка. Поскольку распределение большинства признаков отличалось от нормального, использовались методы непараметрической статистики. Данные в тексте и таблицах представлены в виде медианы, нижнего и верхнего квартилей (Me [LQ; UQ]). Для сравнения двух несвязанных групп по количественному признаку использовался критерий Манна – Уитни, трех несвязанных групп по количественному признаку – критерий Краскела – Уоллиса, двух связанных групп по количественному признаку – критерий Вилкоксона. Сравнение групп по качественному бинарному признаку проводилось с использованием точного критерия Фишера. При проведении множественных сравнений использовалась поправка Бонферрони. Для расчета корреляционной связи применялся коэффициент корреляции Спирмена. Различия считались статистически значимыми при $p<0,05$.

ГЛАВА 3. РЕЗУЛЬТАТЫ ИССЛЕДОВАНИЯ

3.1. Клиническая характеристика

3.1.1. Пациенты с классическим боковым амиотрофическим склерозом

В исследование было включено 30 пациентов с классическим БАС, установленным в соответствии с критериями El Escorial (2000). Возраст пациентов составлял от 31 до 68 лет, медиана – 54 [50; 62] лет. Среди пациентов этой группы было 20 мужчин (66,7%), соотношение мужчин и женщин составило 2:1. На момент включения в исследование у 16 пациентов (53,3%) был установлен диагноз «клинически достоверный БАС», у 9 пациентов (30,0%) – «клинически вероятный БАС», у 5 пациентов (16,7%) – «клинически вероятный – лабораторно подтвержденный БАС».

Длительность заболевания на момент включения в исследование составляла от 4 до 135 месяцев, медиана – 12 [9; 19] месяцев. У 18 больных (60,0%) отмечена длительность заболевания до 1 года, у 7 больных (23,3%) – от 1 до 2 лет (13–24 месяца), у 5 пациентов (16,7%) – более 2 лет.

Тяжесть неврологического дефицита по шкале ALS FRS-R варьировала от 12 до 45 баллов, медиана – 40 [34; 42] баллов. Скорость прогрессирования заболевания составляла от 0,1 до 2,5; медиана – 0,7 [0,4; 1,3]. У 18 пациентов (60%) скорость прогрессирования заболевания составляла меньше 0,8, то есть наблюдался медленный темп прогрессирования, у 12 пациентов (40%) отмечен быстрый темп прогрессирования заболевания. Суммарный балл по шкале тяжести поражения верхнего мотонейрона (UMN Score) составлял от 2 до 16, медиана – 12 [7; 16] баллов. Суммарная оценка по шкале MMT составляла от 84 до 360 баллов, медиана – 291 [268; 320] баллов. Мышечная сила в APB варьировала от 0 до 5 баллов справа и слева, медиана составила 4 [3; 5] балла справа и слева.

При оценке стадии заболевания по King’s clinical staging system у 16 пациентов (53,3%) определена 3 стадия, что соответствует выявляемому поражению (слабость, гипотрофии или спастичность) на трех уровнях цереброспинальной оси. У всех этих пациентов выявлялись признаки поражения

и верхнего, и нижнего мотонейронов на трех уровнях цереброспинальной оси, и был диагностирован «клинически достоверный БАС». 2В стадия была определена у 11 пациентов (36,7%), среди которых 9 пациентов имели диагностическую категорию «клинически вероятный БАС» и 2 пациента – «клинически вероятный – лабораторно подтвержденный БАС». У 3 пациентов (10%) с диагностической категорией «клинически вероятный – лабораторно подтвержденный БАС» была определена 1 стадия заболевания. В этих случаях признаки поражения верхнего и нижнего мотонейронов клинически определялись на одном из уровней цереброспинальной оси, а поражение второго уровня была выявлено только при проведении ЭМГ-исследования.

Вовлечение в патологический процесс второго уровня цереброспинальной оси происходило через 3–43 месяца, медиана – 7 [4; 12] месяцев. В течение первого года после дебюта заболевания вовлечение второго уровня происходило у 21 пациента (70%).

Пациенты с классическим БАС были разделены на группы в зависимости от формы заболевания. Наиболее частой в обследованной группе была пояснично-крестцовая форма, выявленная у 13 (43,3%) пациентов. В 11 случаях у пациентов с этой формой первым симптомом заболевания являлась слабость в стопе, в 2 наблюдениях – слабость в проксимальных мышцах ног. Во всех случаях в дебюте заболевания симптоматика была асимметричной. У 11 пациентов прогрессирование заболевания происходило с вовлечением на втором этапе шейно-грудного уровня цереброспинальной оси, в одном случае на втором этапе появились бульбарные нарушения. В одном случае поражение было ограничено пояснично-крестцовым уровнем (стадия 1).

Шейно-грудная форма заболевания была выявлена у 6 пациентов (20%). В 5 случаях отмечался асимметричный дебют заболевания с появлением слабости в одной из кистей, в одном случае отмечено одновременное появлений слабости и гипотрофий в обеих кистях. Прогрессирование заболевания у 4 пациентов происходило в нисходящем направлении с поражением пояснично-крестцового

уровня цереброспинальной оси, в 2 случаях отмечалось восходящее направление прогрессирования с появлением на втором этапе бульбарных нарушений.

У 11 пациентов (36,7%) была выявлена бульбарная форма заболевания. Заболевание дебютировало с бульбарного паралича, сочетающегося во всех случаях с клиническими признаками надъядерного поражения. У 2-х пациентов с бульбарной формой среди признаков надъядерного поражения отмечались приступы патологического плача и смеха. Генерализация патологического процесса наблюдалась у 9 пациентов и во всех случаях сопровождалась появлением признаков поражения мотонейронов на шейно-грудном уровне с последующим вовлечением у 6 из 11 пациентов пояснично-крестцового уровня цереброспинальной оси. Распределение больных с разными формами БАС в зависимости от стадии заболевания представлено в таблице 2.

Таблица 2 – Распределение пациентов с классическим БАС в зависимости от формы и стадии заболевания

–	Пояснично-крестцовая форма	Шейно-грудная форма	Бульбарная форма
Всего пациентов	13	6	11
1 стадия	1	0	2
2В стадия	5	3	3
3 стадия	7	3	6

В таблице 3 приведены значения демографических и клинических показателей у пациентов с БАС в зависимости от формы заболевания. Статистически значимые различия были выявлены только для суммарного балла оценки мышечной силы по шкале ММТ, который оказался больше у пациентов с бульбарной формой по сравнению с пациентами с шейно-грудной и пояснично-крестцовой формами ($p=0,03$ и $p=0,06$ соответственно, критерий Манна – Уитни с поправкой Бонферрони).

Таблица 3 – Демографическая и клиническая характеристика пациентов с классическим БАС с разными формами заболевания

Показатель	Бульбарная форма	Шейно-грудная форма	Пояснично-крестцовая форма	p-уровень*
Количество пациентов	11	6	13	–
Возраст, лет	59 [50; 65]	56 [54; 62]	53 [42; 56]	0,25
Пол, м/ж	6/5	4/2	10/3	–
Длительность заболевания, месяцы	12 [9; 16]	12,5 [8; 24]	12 [9; 19]	0,81
ALS FRS-R, баллы	38 [34; 43]	37 [33; 40]	41 [34; 42]	0,71
Скорость прогрессирования	0,8 [0,4; 1,6]	0,8 [0,3; 1,5]	0,7 [0,4; 0,9]	0,58
Вовлечение второго уровня, месяцы	6 [5; 6]	8 [3; 18]	8 [4; 13]	0,75
UMN Score, баллы	11 [2; 14]	12 [10; 16]	14 [10; 16]	0,23
MMT, баллы	324 [270; 350]	258 [248; 268]	286 [269; 297]	**0,001**
Сила в АРВ справа, баллы	4 [3; 5]	4 [2; 4]	4 [3; 5]	0,51
Сила в АРВ слева, баллы	5 [3; 5]	3,5 [0; 4]	4 [4; 5]	0,23

* – критерий Краскела – Уоллиса

3.1.2. Пациенты с боковым амиотрофическим склерозом с клинически изолированным поражением нижнего мотонейрона

Для формирования группы пациентов с БАС-НМН на первом этапе было включено 34 пациента, у которых при клиническом обследовании был выявлен асимметричный СИПНМ без чувствительных нарушений. Во всех случаях был установлен предварительный диагноз «болезнь мотонейрона» или «подозрение на БАС». Возраст пациентов составлял от 21 до 70 лет, медиана – 53 [46; 59] лет; 18 (53%) мужчин.

После проведения обследования и наблюдения в течение 6–12 месяцев у 9 пациентов с СИПНМ был поставлен альтернативный диагноз. У 5 пациентов была диагностирована ММН, у 2 пациентов – болезнь Хираяма. Кроме того, было выявлено по одному случаю бульбоспинальной амиотрофии Кеннеди и атипичной формы хронической воспалительной демиелинизирующей полиневропатии (синдром Льюиса – Самнера). У одного пациента с нижним вялым асимметричным парапарезом данных за наличие альтернативного диагноза получено не было, однако при динамическом наблюдении не было выявлено прогрессирования заболевания. Эти пациент также был исключен из

последующего анализа в связи с несоответствием диагнозу БАС, согласно рекомендациям по пересмотру критериев El Escorial (2015) [125].

Таким образом, для итогового анализа были отобраны 24 пациента, у которых не было получено данных за наличие другого заболевания, способного объяснить имеющуюся симптоматику, и было выявлено характерное для БАС прогрессирование (по анамнестическим данным или при динамическом наблюдении) с вовлечением в патологический процесс новых уровней цереброспинальной оси (рисунок 3). Во всех этих случаях мог быть установлен диагноз БАС в соответствии с рекомендациями по пересмотру критериев El Escorial (2015) [125].

Рисунок 3 – Формирование группы пациентов с БАС-НМН (пояснения в тексте)

Возраст пациентов с БАС-НМН составлял от 34 до 70 лет, медиана – 58 [49; 61] лет. Среди пациентов этой группы было 12 мужчин (50%). Длительность заболевания на момент включения в исследование составляла от 5 до 82 месяцев, медиана – 18 [9; 40] месяцев. У 8 пациентов (33%) длительность заболевания

составляла менее одного года, у 6 пациентов (25%) – от 1 до 2 лет, у 10 пациентов (42%) – более 2 лет.

У пациентов с БАС-НМН тяжесть неврологического дефицита по шкале ALS FRS-R составляла от 23 до 45 баллов, медиана – 41 [36; 43] балл. Скорость прогрессирования заболевания варьировала от 0,09 до 1,9; медиана – 0,4 [0,2; 0,6]. У большинства пациентов (n=21) отмечен медленный темп прогрессирования заболевания (скорость прогрессирования менее 0,8). Быстрый темп прогрессирования заболевания был выявлен у 3 пациентов. Суммарная оценка по шкале ММТ составляла от 82 до 360 баллов, медиана – 255 [232; 299] баллов. Мышечная сила в АРВ варьировала от 2 до 5 баллов справа и от 1 до 5 баллов слева, медиана – 5 [3; 5] баллов справа и 5 [4; 5] баллов слева.

На момент включения в исследование у 11 пациентов (46%) симптомы поражения нижнего мотонейрона (слабость и гипотрофия мышц) были ограничены одним уровнем цереброспинальной оси и была определена 1 стадия заболевания. Во всех случаях при динамическом наблюдении в течение 6–12 месяцев была отмечена генерализация патологического процесса с вовлечением в патологический процесс в 8 случаях двух и в 3 случаях трех уровней цереброспинальной оси.

У 9 пациентов (37%) уже на момент включения в исследование признаки выявлялись поражения нижнего мотонейрона на двух уровнях цереброспинальной оси, а у 4 пациентов (17%) – на трех уровнях, что соответствует 2В и 3 стадиям заболевания соответственно. Вовлечение второго уровня происходило через 4–60 месяцев после дебюта заболевания, медиана – 12 [6; 30] месяцев.

При сравнении клинических показателей у пациентов с классическим БАС и БАС-НМН было выявлено, что для БАС-НМН характерно статистически значимое более медленное прогрессирование заболевание (p=0,019) и более позднее вовлечение второго уровня цереброспинальной оси (p=0,039) (таблица 4). Статистически значимых различий при сравнении других показателей выявлено не было.

Таблица 4 – Сравнение демографических и клинических показателей у пациентов с классическим БАС и БАС-НМН

Показатель	Классический БАС (n=30)	БАС-НМН (n=24)	p-уровень*
Возраст, лет	54 [50; 62]	58 [49; 61]	0,48
Пол (м/ж)	20/10	12/12	0,27[#]
Длительность заболевания, месяцы	12 [9; 19]	18 [9; 40]	0,15
ALS FRS-R, баллы	40 [34; 42]	41 [36; 43]	0,29
Скорость прогрессирования	0,7 [0,4; 1,3]	0,4 [0,2; 0,6]	**0,019**
Вовлечение второго уровня, месяцы	7 [4; 12]	12 [6; 30]	**0,039**
ММТ, баллы	291 [268; 320]	255 [232; 299]	0,06
Сила в АРВ справа, баллы	4 [3; 5]	5 [3; 5]	0,11
Сила в АРВ слева, баллы	4 [3; 5]	5 [4; 5]	0,14

* – здесь и далее: критерий Манна – Уитни, если не указано иное
[#] – точный критерий Фишера

У большинства пациентов с БАС-НМН (n=14; 58%) была выявлена пояснично-крестцовая форма заболевания. Во всех случаях заболевание дебютировало с асимметричной слабости в стопе с последующим вовлечением другой стопы. У 8 пациентов с пояснично-крестцовой формой на момент включения в исследование патологический процесс был ограничен только пояснично-крестцовым уровнем цереброспинальной оси, то есть была диагностирована 1 стадия заболевания. У 6 пациентов на момент включения в исследования выявлялись слабость и гипотрофия в руках, и была определена 2В стадия заболевания.

У 5 пациентов была диагностирована шейно-грудная форма заболевания. В 3 случаях заболевание дебютировало с асимметричной слабости в кисти, в 2 случаях – с асимметричной слабости в проксимальных мышцах рук. У 2 пациентов на момент включения в исследование были выявлены признаки генерализованного процесса с поражением трех уровней цереброспинальной оси (3 стадия). В 2 случаях признаки поражения нижнего мотонейрона определялись только на шейно-грудном уровне цереброспинальной оси (1 стадия заболевания), в одном случае – на шейно-грудном и пояснично-крестцовом уровнях (2В стадия).

У 5 пациентов была диагностирована бульбарная форма заболевания. Во всех случаях первыми симптомами заболевания были прогрессирующие дисфагия и дизартрия, при этом при неврологическом осмотре выявлялись снижение

глоточного и нижнечелюстного рефлексов, гипотрофия и фибриллярные подергивания языка при отсутствии признаков псевдобульбарного синдрома. На момент включения в исследование у 4 пациентов наблюдалась генерализация патологического процесса с вовлечением в 2 случаях шейно-грудного уровня (2В стадия) и в 2 случаях – шейно-грудного и пояснично-крестцового уровней (3 стадия). В одном случае были выявлены признаки поражения только бульбарного уровня цереброспинальной оси (1 стадия). Распределение пациентов с БАС-НМН в зависимости от формы и стадии заболевания представлено в таблице 5.

Таблица 5 – Распределение пациентов с БАС-НМН в зависимости от формы и стадии заболевания

–	Пояснично-крестцовая форма	Шейно-грудная форма	Бульбарная форма
Всего пациентов	14	5	5
1 стадия	8	2	1
2В стадия	6	1	2
3 стадия	0	2	2

3.2. Результаты навигационной транскраниальной магнитной стимуляции

3.2.1. Результаты навигационной транскраниальной магнитной стимуляции у пациентов с классическим боковым амиотрофическим склерозом

У пациентов с классическим БАС проведение навигационной ТМС включало определение пассивного МП, средней и максимальной амплитуды ВМО, минимальной латентности ВМО и картирование коркового представительства АРВ. К настоящему времени изменения основных показателей ТМС у пациентов с установленным диагнозом БАС охарактеризованы в большом количестве работ [83, 218]. В то же время картирование коркового представительства мышц проводилось в единственном исследовании, в котором осуществлялось измерение корковых моторных зон и их нормализованного объёма при динамическом наблюдении без сопоставления с результатами картирования у здоровых лиц [57]. В связи с этим основной целью этого этапа

работы было получение первых данных о реорганизации корковых представительств у пациентов с установленным диагнозом БАС, а также сопоставление выявленных изменений с клиническими особенностями заболевания и другими показателями ТМС.

У здоровых добровольцев медиана пассивного МП (в % от максимальной мощности стимулятора) составила 39 [34; 43]% при стимуляции правого полушария и 38 [34; 43]% при стимуляции левого, что соответствует литературным данным [164]. Статистически значимых межполушарных различий в значении пассивного МП выявлено не было (p=0,68; критерий Вилкоксона). Различия пассивного МП справа и слева у одного и того же добровольца составляли не более 3%.

У пациентов с классическим БАС было выявлено статистически значимое двустороннее увеличение пассивного МП (рисунок 4). Медиана пассивного МП при классическом БАС составила 67 [53; 86]% справа и 65,5 [56; 90]% слева.

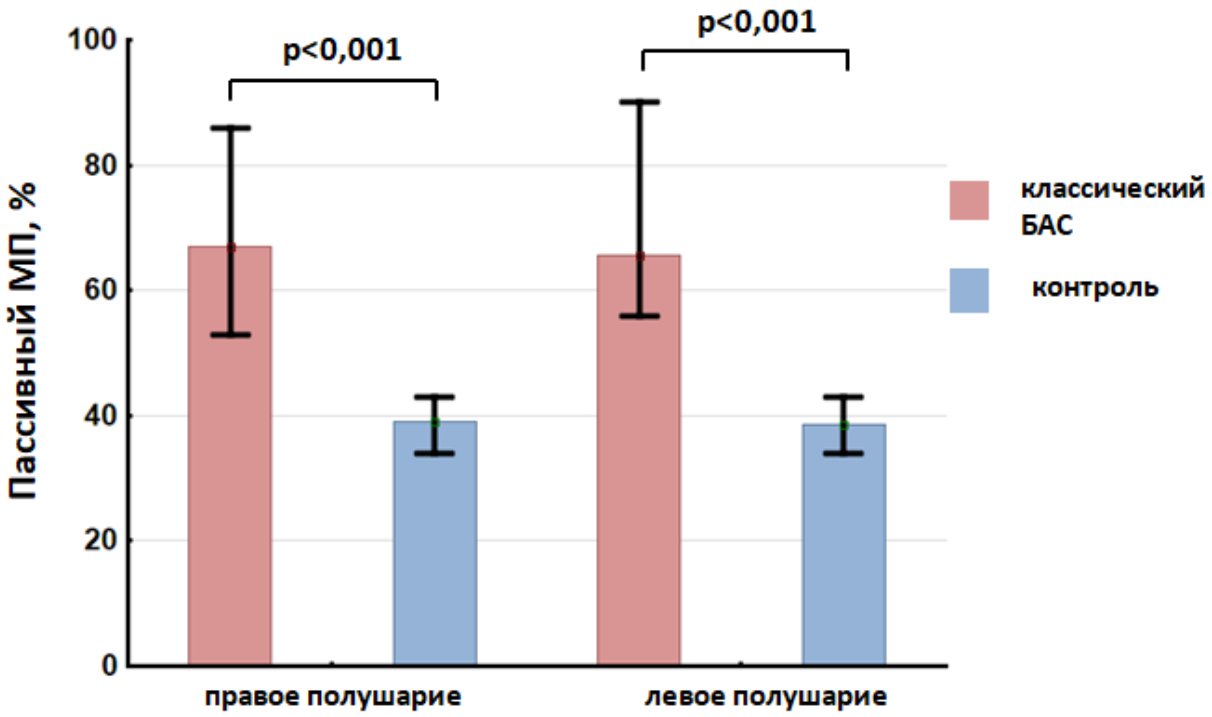

Рисунок 4 – Пассивный МП у пациентов с классическим БАС и здоровых добровольцев (здесь и далее указаны медиана, нижний и верхний квартили)

В 3 случаях при стимуляции левого полушария и в 2 случаях при стимуляции правого полушария у пациентов с классическим БАС не удалось зарегистрировать ВМО даже при стимуляции с интенсивностью 100% и в условиях фасцилитации.

При анализе амплитудных характеристик отдельно оценивались максимальная и средняя амплитуды зарегистрированных ВМО при проведении картирования моторной коры. У пациентов с классическим БАС и здоровых добровольцев не было выявлено статистически значимых межполушарных различий в значении максимальной амплитуды ВМО (p=0,23 и p=0,75 соответственно), средней амплитуды (p=0,43 и p=0,37 соответственно) и минимальной латентности (p=0,35 и p=0,87 соответственно; во всех случаях – критерий Вилкоксона).

У пациентов с классическим БАС было выявлено статистически значимое уменьшение как максимальной, так и средней амплитуды ВМО при стимуляции обоих полушарий, а также статистически значимое билатеральное увеличение минимальной латентности ВМО по сравнению с контролем (таблица 6).

Таблица 6 – Максимальная и средняя амплитуды и минимальная латентность ВМО у пациентов с классическим БАС и здоровых добровольцев

Показатель		Классический БАС	Контроль	p-уровень
Максимальная амплитуда ВМО, мкВ	D	380 [160; 743]	1332 [876; 2310]	**<0,001**
	S	543 [225; 837]	1190 [987; 2815]	**<0,001**
Средняя амплитуда ВМО, мкВ	D	192 [109; 419]	324 [226; 437]	**0,01**
	S	215 [113; 314]	377 [254; 445]	**0,04**
Минимальная латентность ВМО, мс	D	22,9 [21,3; 25,3]	21,3 [21,0; 22,7]	**0,04**
	S	22,8 [21,0; 24,0]	21,0 [20,3; 22,7]	**0,01**

Примечание. Здесь и далее: D – значения, полученные при стимуляции правого полушария, S – левого полушария, кроме минимальной латентности ВМО, ВЦМП и ВПМП, для которых D – значения, полученный при регистрации с правой АРВ, S – при регистрации с левой АРВ.

Полученные у здоровых добровольцев корковые представительства АРВ располагались в области так называемой «выпуклости кисти» (англ. – hand knob) в

пределах коры прецентральной извилины (поле 4 по Бродману), часть каждого представительства – в пределах премоторной коры (поле 6 по Бродману) и коры постцентральной извилины (поле 1 по Бродману) (рисунок 5), что соответствует литературным данным, полученным в исследованиях с применением как прямой электрической стимуляции коры, так и ТМС [221].

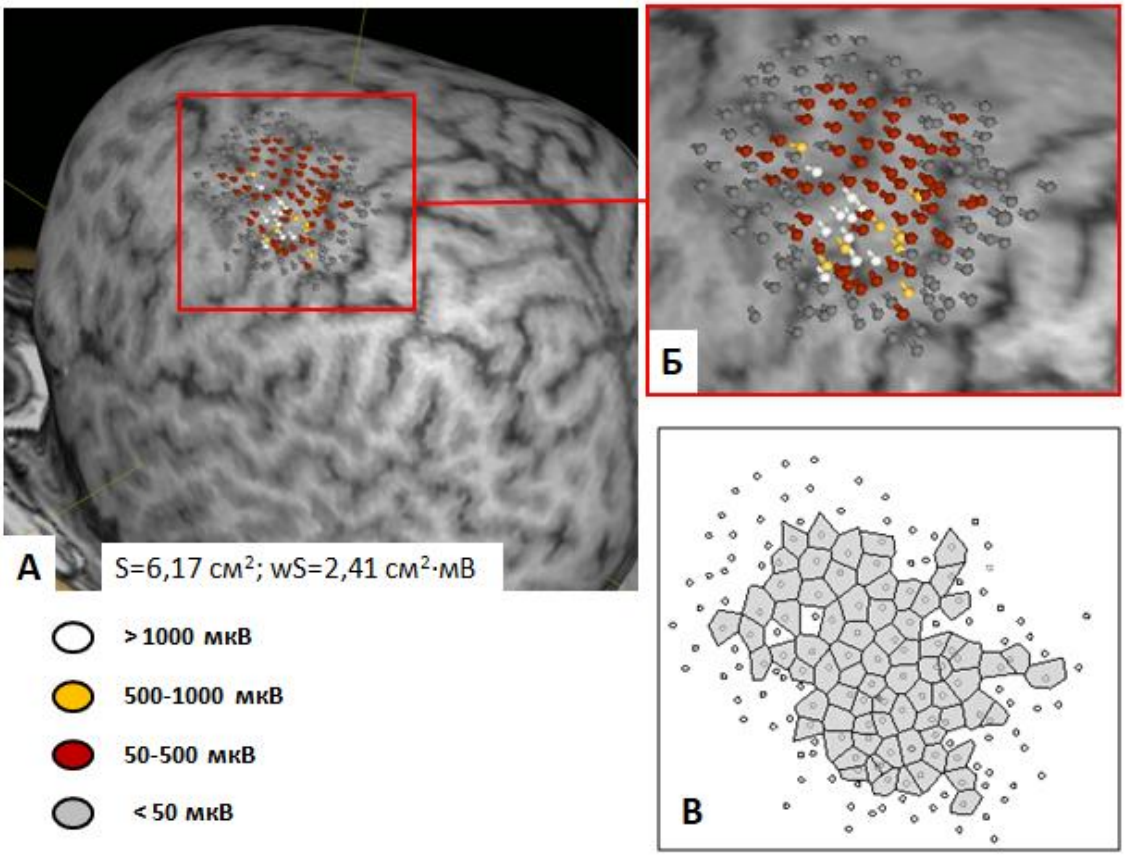

Рисунок 5 – Пример коркового представительства АРВ у здорового добровольца. А, Б – корковое представительство, наложенное на индивидуальное изображение головного мозга (МРТ в режиме T1-MPR) в программе Nexstim. Белым отмечены точки, при стимуляции которых с контрлатеральной АРВ регистрируется ВМО с амплитудой более 1000 мкВ; жёлтым – от 500 до 1000 мкВ, красным – от 50 до 500 мкВ, серым – при стимуляции которых ВМО не регистрируется. Большая часть коркового представительства располагается в прецентральной извилине (первичная моторная кора, область hand knob), часть - в премоторной коре и постцентральной извилине. Указаны площадь (S) и взвешенная площадь (wS) коркового представительства АРВ. В – корковое представительство, построенное методом тесселяции Вороного в оригинальном программном обеспечении. Пустые точки соответствуют точкам стимуляции, серые многоугольники формируют корковое представительство (вокруг точек, при стимуляции которых регистрируется ВМО с амплитудой более 50 мкВ)

Площадь корковых представительств АРВ у здоровых добровольцев составила 4,43 [3,79; 5,01] см^2 справа и 4,33 [3,49; 4,91] см^2 слева, взвешенная площадь – 2,33 [0,64; 2,95] см^2·мВ и 2,25 [1,12; 2,85] см^2·мВ соответственно. Статистически значимых межполушарных различий в площади и взвешенной площади корковых представительств АРВ выявлено не было (p=0,77 и p=0,68 соответственно; критерий Вилкоксона).

У пациентов с классическим БАС было выявлено статистически значимое двустороннее уменьшение площади (рисунок 6) и взвешенной площади (рисунок 7) корковых представительств АРВ по сравнению с контролем. Площадь корковых представительств АРВ у пациентов с БАС составила 1,57 [0,67; 2,47] см^2 справа и 1,28 [0,56; 2,79] см^2 слева, взвешенная площадь – 0,27 [0,07; 0,43] см^2·мВ и 0,21 [0,04; 0,51] см^2·мВ соответственно. Пример коркового представительства АРВ у пациента с классическим БАС показан на рисунке 8. Как и у здоровых лиц, у пациентов с классическим БАС межполушарных различий в площади и взвешенной площади корковых представительств АРВ выявлено не было (p=0,51 и p=0,36 соответственно; критерий Вилкоксона).

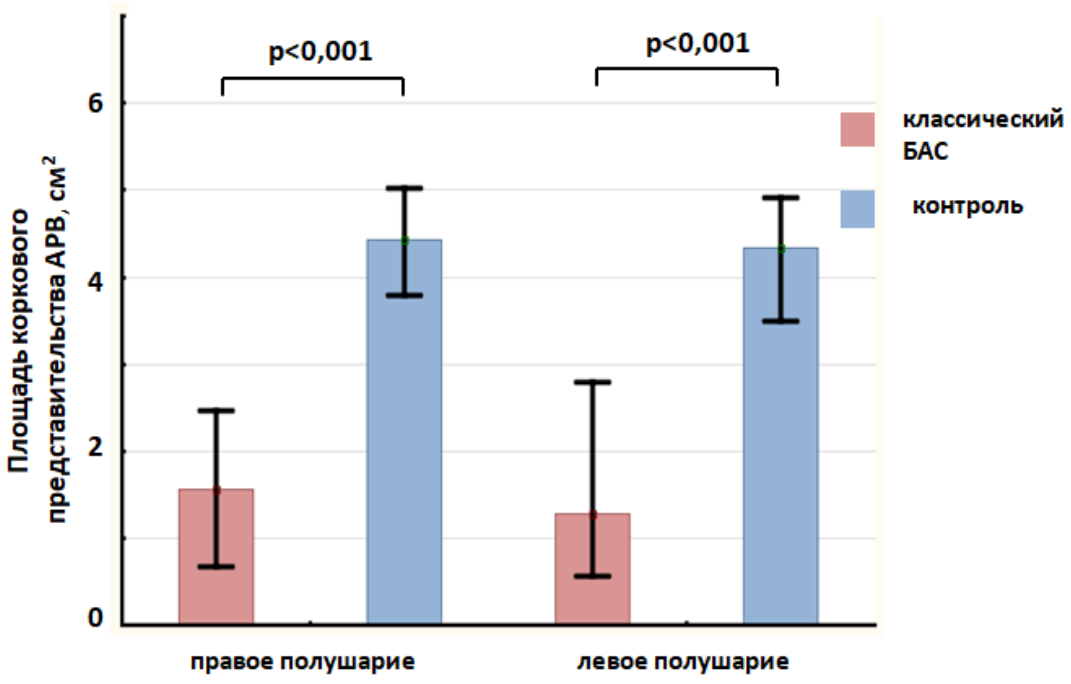

Рисунок 6 – Площадь корковых представительств АРВ у пациентов с классическим БАС и здоровых добровольцев

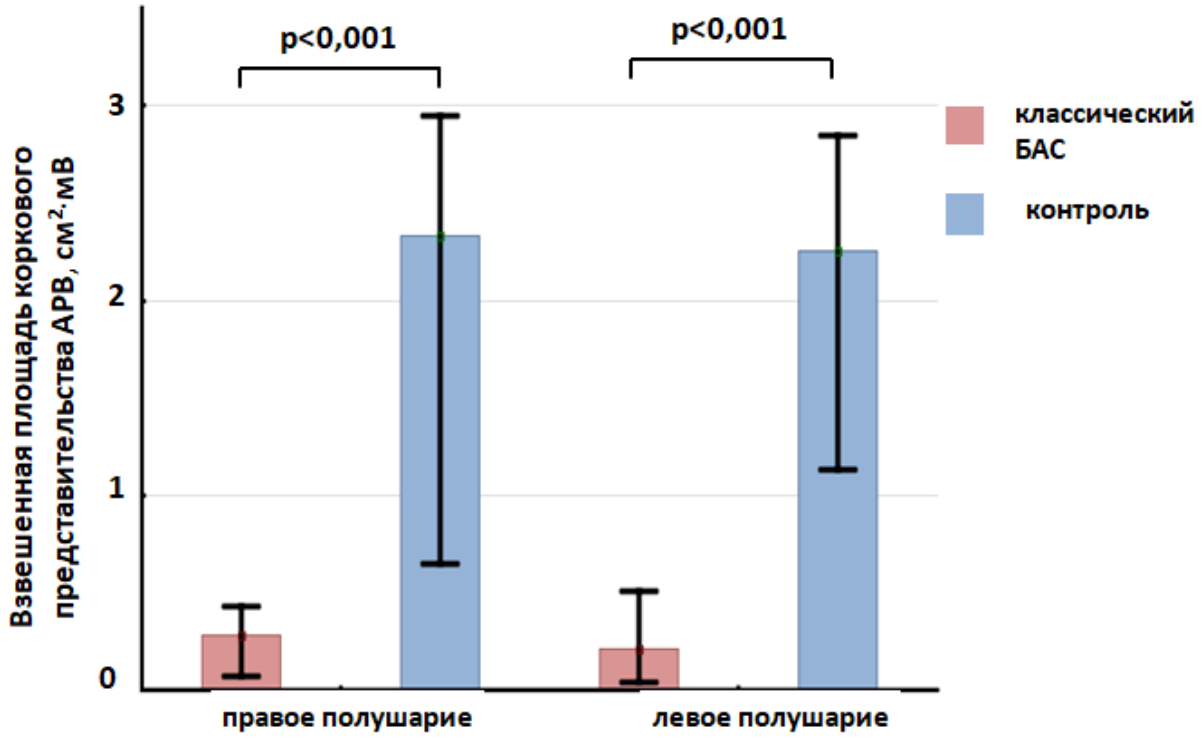

Рисунок 7 – Взвешенная площадь корковых представительств АРВ у пациентов с классическим БАС и здоровых добровольцев

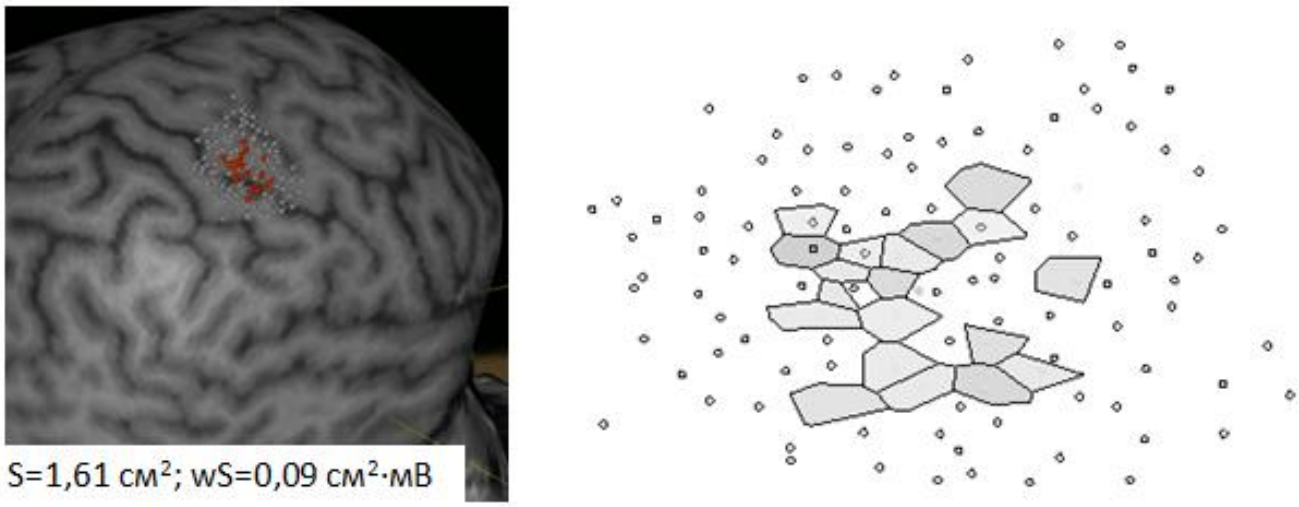

Рисунок 8 – Пример коркового представительства АРВ у пациента с классическим БАС. Слева – корковое представительство, наложенное на индивидуальное изображение головного мозга (МРТ в режиме T1-MPR) в программе Nexstim (цвет точек отражает амплитуду ВМО, указаны площадь (S) и взвешенная площадь (wS) коркового представительства); справа – корковое представительство, построенное методом тесселяции Вороного. Отмечается уменьшение площади коркового представительства и взвешенной площади (при стимуляции всех точек амплитуда ВМО менее 500 мкВ)

Кроме уменьшения площади и взвешенной площади, у пациентов с классическим БАС при визуальном анализе также было выявлено изменение формы корковых представительств АРВ. В большинстве случаев у пациентов с БАС корковые представительства являются несвязанными, то есть распадаются на отдельные зоны, при стимуляции которых с мышцы-мишени регистрируются ВМО, которые чередуются с зонами, при стимуляции которых ВМО не регистрируются (мозаичность корковых представительств).

При анализе взаимосвязи между клиническими и нейрофизиологическими показателями выявлено, что у пациентов с классическим БАС пассивный МП статистически значимо коррелирует с суммарным баллом по шкале UMN Score и отрицательно коррелирует с суммарными баллами по шкалам ALS FRS-R и MMT и силой в контрлатеральной АРВ (таблица 7). Для площади коркового представительства АРВ выявлена статистически значимая прямая корреляционная связь с суммарными баллами по шкалам ALS FRS-R и MMT, силой в контрлатеральной АРВ и отрицательная статистически значимая связь с суммарными баллом по шкале UMN Score. Взвешенная площадь коркового представительства АРВ статистически значимо отрицательно коррелирует с суммарным баллом по шкале UMN Score.

Таблица 7 – Значения коэффициентов корреляции Спирмена (R) между клиническими и нейрофизиологическими показателями у пациентов с классическим БАС (во всех случаях показана корреляционная связь со значениями нейрофизиологических показателей, полученными при стимуляции доминантного полушария)

–	Пассивный МП	Площадь коркового представительства АРВ	Взвешенная площадь коркового представительства АРВ
Продолжительность заболевания	0,16 (p=0,39)	0,22 (p=0,24)	0,02 (p=0,91)
ALS FRS-R	**-0,48 (p=0,007)**	**0,37 (p=0,04)**	0,33 (p=0,07)
MMT	**-0,46 (p=0,01)**	**0,38 (p=0,04)**	0,34 (p=0,06)
Скорость прогрессирования	0,14 (p=0,44)	-0,31 (p=0,09)	-0,15 (p=0,4)
UMN Score	**0,66 (p<0,001)**	**-0,45 (p=0,01)**	**-0,46 (p=0,01)**
Сила в АРВ	**-0,49 (p=0,006)**	**0,38 (p=0,03)**	0,29 (p=0,12)

Статистически значимой корреляционной связи между указанными нейрофизиологическими показателями и продолжительностью, а также скоростью прогрессирования заболевания выявлено не было. Также не было выявлено статистических значимых различий нейрофизиологических показателей в зависимости от формы заболевания (p>0,05 для всех показателей, критерий Краскела – Уоллиса).

У пациентов с классическим БАС также был проведен анализ взаимосвязи между отдельными показателями, полученными при проведении навигационной ТМС. Была выявлена статистически значимая отрицательная корреляционная связь между пассивным МП и площадью корковых представительств АРВ (p<0,001, рисунок 9), а также взвешенной площадью (p<0,001) как в правом, так и в левом полушариях.

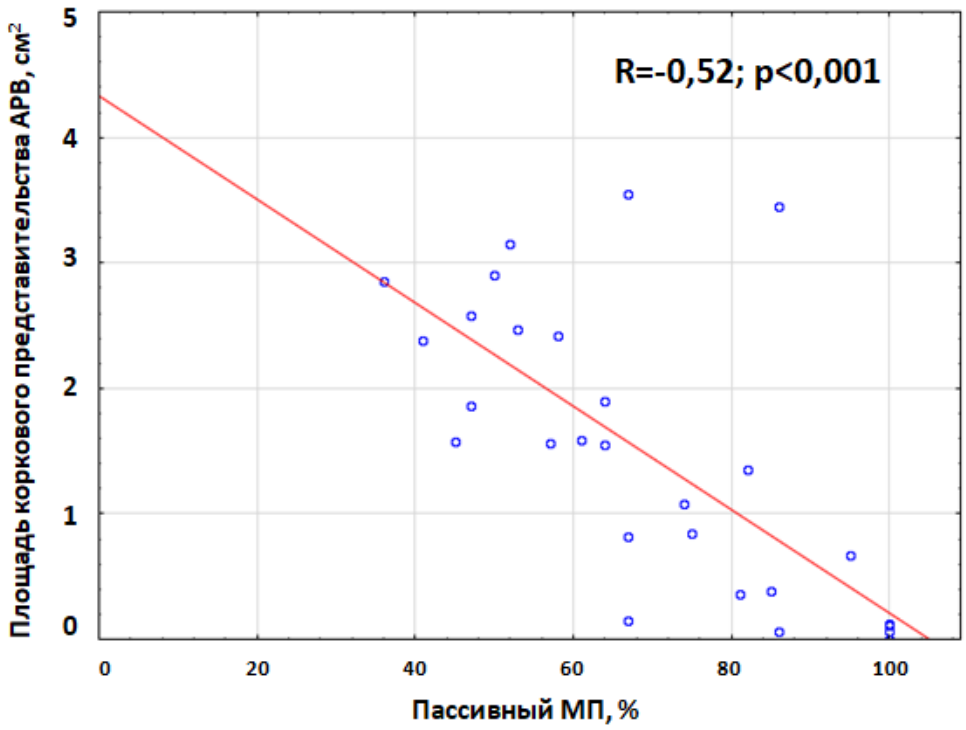

Рисунок 9 – Корреляционная связь между пассивным ПМ и площадью коркового представительства АРВ у пациентов с классическим БАС в левом полушарии

Таким образом, у пациентов с классическим БАС выявлены статистически значимые увеличение пассивного МП и уменьшение площади и взвешенной

площади корковых представительств АРВ. Показано, что увеличение МП и уменьшение площади корковых представительств АРВ при классическом БАС статистически значимо коррелируют с тяжестью течения заболевания и выраженностью поражения верхнего мотонейрона. Это позволяет рассматривать их в качестве нейрофизиологических биомаркеров нейродегенеративного поражения моторной коры при БАС. Эти изменения сопровождаются уменьшением максимальной и средней амплитуды ВМО, а также увеличением минимальной латентности. Кроме уменьшения площади и взвешенной площади, при классическом БАС также наблюдается изменение формы корковых представительств АРВ в виде феномена мозаичности.

3.2.2. Результаты навигационной транскраниальной магнитной стимуляции у пациентов с боковым амиотрофическим склерозом с клинически изолированным поражением нижнего мотонейрона

У пациентов с БАС-НМН (n=24), кроме определения пассивного МП, амплитуды и латентности ВМО и картирования корковых представительств АРВ, определялись показатели внутрикоркового торможения и возбуждения для выявления признаков гипервозбудимости моторной коры. С этой целью проводилась стимуляция парными стимулами и регистрировался корковый ПМ. Обследование этой группы пациентов также включало определение ВЦМП для оценки проводящей функции кортикоспинальных трактов. Результаты навигационной ТМС у пациентов с БАС-НМН сравнивались с данными, полученными при обследовании здоровых добровольцев. В качестве группы сравнения для результатов навигационного ТМС-картирования использовалась группа пациентов с ММН.

У пациентов с БАС-НМН было выявлено статистически значимое увеличение МП по сравнению с контролем только при стимуляции левого полушария (p=0,03), в то время как значения, полученные при стимуляции правого полушария, статистически значимо не различались между группами (p=0,46; рисунок 10). Пассивный МП у пациентов с БАС-НМН составил

40 [35; 49]% справа и 42 [39; 49]% слева. Статистически значимых межполушарных различий в значении МП у пациентов с БАС-НМН выявлено не было (p=0,57; критерий Вилкоксона).

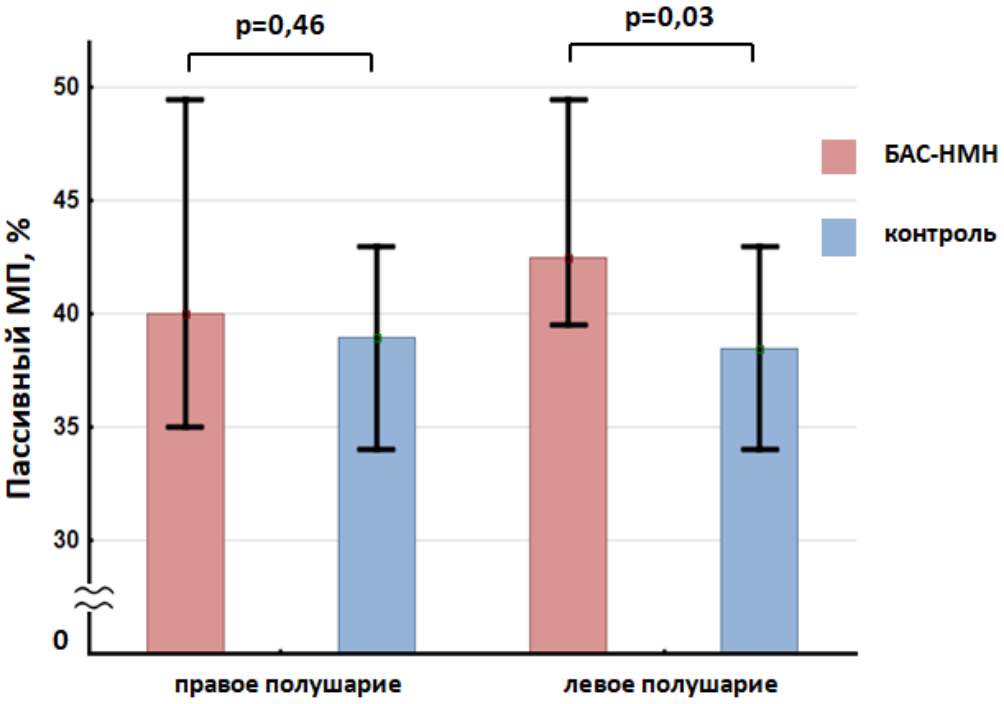

Рисунок 10 – Пассивный МП у пациентов с БАС-НМН и здоровых добровольцев

При анализе амплитудных характеристик у пациентов с БАС-НМН было выявлено статистически значимое уменьшение максимальной и средней амплитуды ВМО по сравнению с контролем при стимуляции обоих полушарий (таблица 8). У пациентов с БАС-НМН не было выявлено статистически значимых межполушарных различий максимальной и средней амплитуд ВМО (p=0,93 и p=0,11 соответственно; критерий Вилькоксона).

Таблица 8 – Максимальная и средняя амплитуда ВМО у пациентов с БАС-НМН и здоровых добровольцев

Показатель		БАС-НМН	Контроль	p-уровень
Максимальная амплитуда ВМО, мкВ	D	945 [416; 1426]	1332 [876; 2310]	**0,04**
	S	824 [431; 1219]	1190 [987; 2815]	**0,04**
Средняя амплитуда ВМО, мкВ	D	201 [136; 273]	324 [226; 437]	**0,008**
	S	257 [204; 336]	377 [254; 445]	**0,04**

При анализе проводящей функции кортикоспинальных трактов у пациентов с БАС-НМН не было выявлено статистически значимых различий минимальной латентности ВМО, ВПМП и ВЦМП по сравнению с контролем (таблица 9).

Таблица 9 – Минимальная латентность ВМО, ВПМП и ВЦМП у пациентов с БАС-НМН и здоровых добровольцев

Показатель		БАС-НМН	Контроль	p-уровень
Минимальная латентность ВМО, мс	D	22,3 [21,3; 23,7]	21,3 [21,0; 22,7]	0,10
	S	21,8 [21,0; 25,5]	21,0 [20,3; 22,7]	0,14
ВПМП, мс	D	14,3 [13,0; 15,7]	14,7 [13,7; 15,0]	0,97
	S	14,1 [13,3; 15,5]	14,0 [13,3; 15,3]	0,56
ВЦМП, мс	D	7,8 [7,3; 9,0]	7,5 [6,5; 8,6]	0,18
	S	7,4 [7,0; 10,4]	7,0 [6,3; 8,0]	0,43

При проведении стимуляции парными стимулами в некоторых случаях как у здоровых лиц (n=2 справа и n=2 слева), так и у пациентов с БАС-НМН (n=4 справа и n=2 слева) регистрировалась непроизвольная мышечная активность. Эти случаи исключались из анализа, поскольку феномены SICI и ICF не регистрируются при наличии мышечной активности. Кроме того, в нескольких случаях (n=1 справа и n=2 слева) у пациентов с БАС-НМН стимуляция парными стимулами не проводилась в связи с выраженным повышением пассивного МП (более 80% при использовании катушки с бифазной формой стимулов).

При проведении стимуляции парными стимулами для оценки внутрикоркового торможения и возбуждения у здоровых добровольцев во всех случаях значение SICI/SP было меньше 1, а ICF/SP – больше 1, что соответствует данным о стабильности данного показателя в норме [164]. У здоровых добровольцев значение SICI/SP составило от 0,12 до 0,95, значение ICF/SP – от 1,2 до 5,8. У пациентов с БАС-НМН в 9 из 19 случаев при стимуляции правого полушария и в 11 из 20 случаев при стимуляции левого полушария наблюдалась инверсия SICI/SP, то есть значение отношения было больше 1. Значение SICI/SP у пациентов с БАС-НМН без учета разделения на полушария составляло от 0,12 до 2,48; ICF/SP – от 0,46 до 12,14. На рисунке 11 представлены примеры регистрации феномена SICI у здорового добровольца и пациента с БАС-НМН.

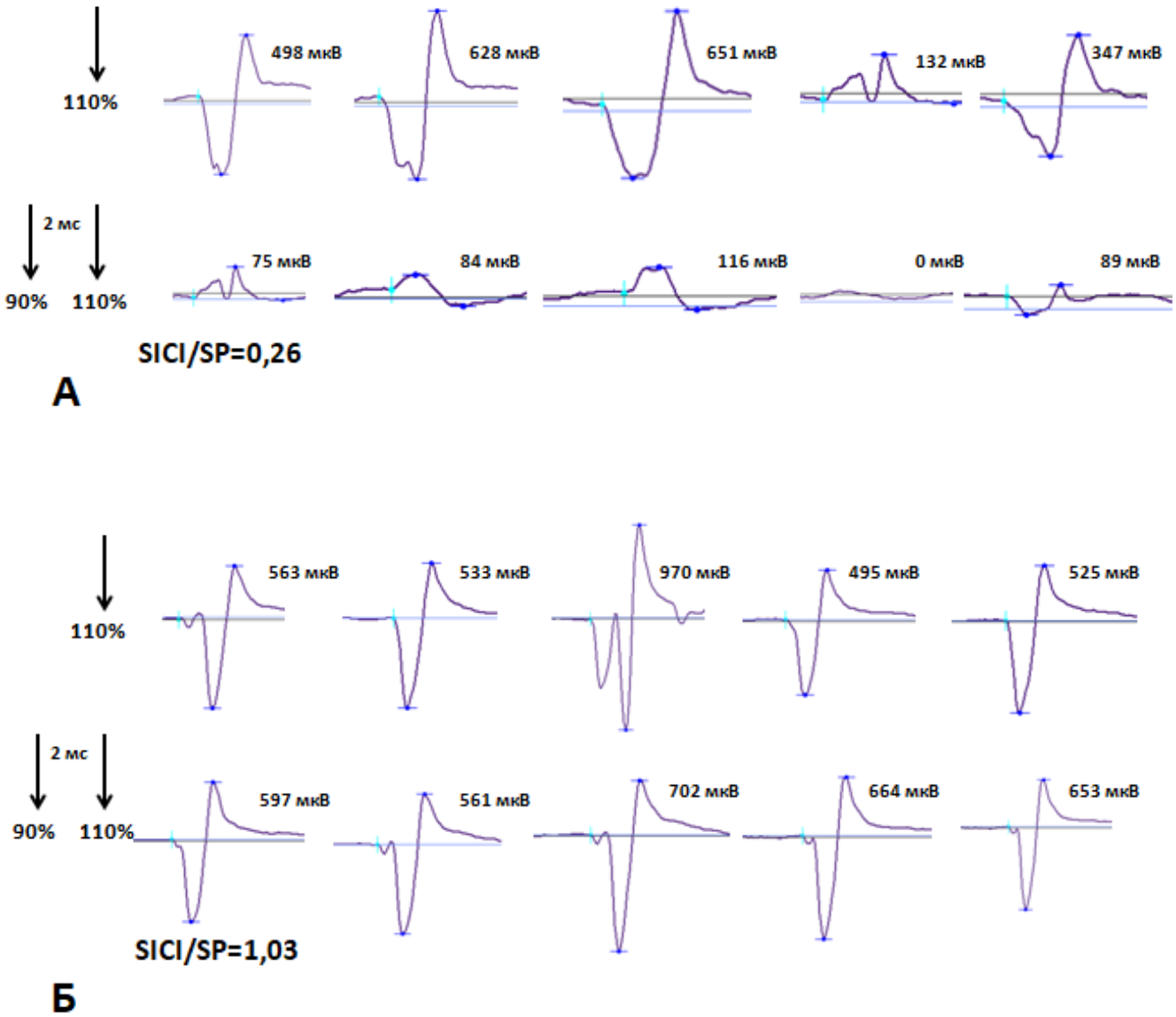

Рисунок 11 – Примеры регистрации феномена SICI у здорового добровольца (А) и пациента с БАС-НМН (Б). Показаны по 5 ВМО: верхний ряд – однократная стимуляция с интенсивностью 110% от МП, нижний ряд – стимуляция парными стимулами (S1 – 90%, S2 – 110%) с межстимульным интервалом 2 мс. У пациента с БАС-НМН наблюдается нарушение внутрикоркового торможения (SICI/SP=1,03)

При статистическом анализе у пациентов с БАС-НМН выявлено статистически значимое двустороннее увеличение SICI/SP по сравнению с контролем, что свидетельствует о нарушении внутрикоркового торможения при БАС-НМН (таблица 10). Статистически значимых различий в значении ICF/SP между пациентами с БАС-НМН и здоровыми добровольцами выявлено не было.

Таблица 10 – Оценка внутрикоркового торможения и возбуждения при стимуляции парными стимулами у пациентов с БАС-НМН по сравнению с контролем

Показатель		БАС-НМН	Контроль	p-уровень
SICI/SP	D	0,96 [0,71; 1,21]	0,34 [0,21; 0,79]	**0,004**
	S	1,10 [0,91; 1,50]	0,59 [0,29; 0,76]	**0,001**
ICF/SP	D	3,55 [2,40; 4,30]	2,98 [1,50; 4,40]	0,58
	S	2,43 [1,78; 4,50]	2,90 [1,90; 3,30]	0,48

Для оценки внутрикоркового торможения у пациентов с БАС-НМН нами также проводилось определение продолжительности коркового ПМ. У пациентов с БАС-НМН выявлено статистически значимое уменьшение продолжительности коркового ПМ при стимуляции обоих полушарий (таблица 11), что также является подтверждением нарушения внутрикоркового торможения. Примеры коркового ПМ у пациента с БАС-НМН и здорового добровольца представлены на рисунке 12.

Таблица 11 – Продолжительность коркового ПМ у пациентов с БАС-НМН и здоровых добровольцев

Показатель		БАС-НМН	Контроль	p-уровень
Продолжительность коркового ПМ, мс	D	122,3 [92,6; 150,7]	145,4 [138,0; 161,0]	**0,007**
	S	127,2 [103,9; 142,3]	149,2[138,5; 150,6]	**0,01**

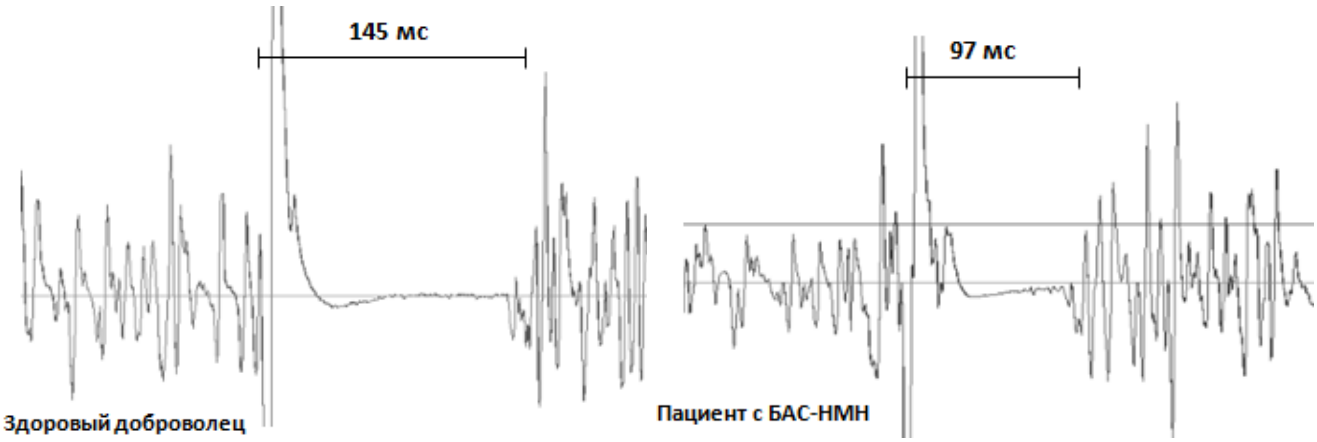

Рисунок 12 – Примеры коркового ПМ у здорового добровольца и пациента с БАС-НМН

При анализе площади корковых представительств АРВ статистически значимых различий между группами выявлено не было, однако у пациентов с БАС-НМН была выявлена большая вариабельность этого показателя. Площадь коркового представительства АРВ у пациентов с БАС-НМН составила 4,86 [2,69; 5,67] см^2 справа и 4,44 [2,35; 7,30] см^2 слева, у здоровых добровольцев – 4,43 [3,79; 5,01] см^2 и 4,33 [3,49; 4,91] см^2 соответственно (рисунок 13).

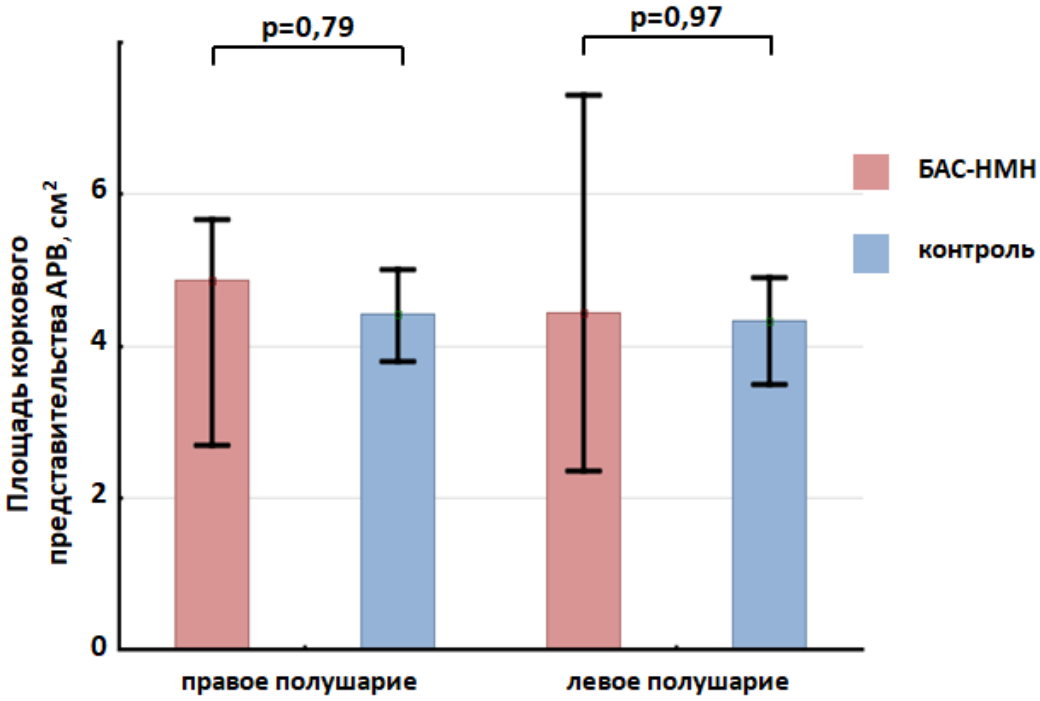

Рисунок 13 – Площадь корковых представительств АРВ у пациентов с БАС-НМН и здоровых добровольцев

Анализ взвешенной площади корковых представительств АРВ показал статистически значимое её уменьшение у пациентов с БАС-НМН по сравнению с контролем в обоих полушариях (рисунок 14). Взвешенная площадь корковых представительств АРВ у пациентов с БАС-НМН составила 0,79 [0,37; 1,63] см^2·мВ справа и 0,55 [0,15; 1,30] см^2·мВ слева, у здоровых добровольцев – 2,33 [0,64; 2,95] см^2·мВ и 2,25 [1,12; 2,85] см^2·мВ соответственно. Статистически значимых межполушарных различий площади и взвешенной площади корковых представительств у пациентов с БАС-НМН выявлено не было (p=0,29 и p=0,85 соответственно; критерий Вилкоксона).

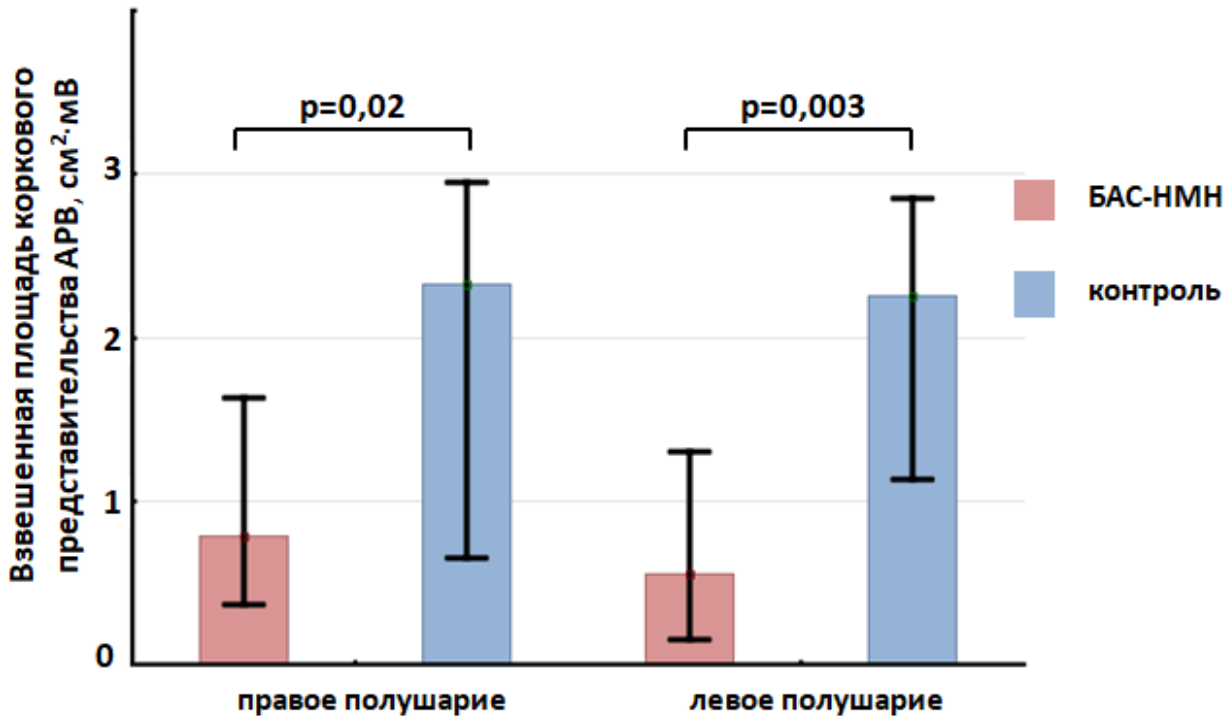

Рисунок 14 – Взвешенная площадь корковых представительств АРВ у пациентов с БАС-НМН и здоровых добровольцев

У пациентов с БАС-НМН при проведении корреляционного анализа статистически значимых связей между клиническими и нейрофизиологическими показателями выявлено не было. Также не было обнаружено статистически значимых различий ни по одному из нейрофизиологических показателей при их сравнении у пациентов с разными стадиями заболевания ($p>0,05$ во всех случаях).

Дополнительно проведенный анализ 48 полученных корковых представительств АРВ у пациентов с БАС-НМН позволил выявить некоторые дополнительные особенности их реорганизации. Было выявлено, что в 9 случаях ($n=5$ справа и $n=4$ слева) отмечается уменьшение собственно площади корковых представительств АРВ, несмотря на отсутствие статистически значимых различий при проведении статистического анализа на групповом уровне (в качестве нормативного значения использовалась минимальная площадь коркового представительства АРВ в группе здоровых добровольцев). У 7 пациентов отмечено асимметричное уменьшение площади коркового представительства АРВ в полушарии, контрлатеральном стороне более выраженной симптоматики и/или

стороне начала заболевания (рисунок 15). Еще в одном случае у пациентки с бульбарной формой на стадии генерализации симптоматики отмечено двустороннее уменьшение площади корковых представительств АРВ.

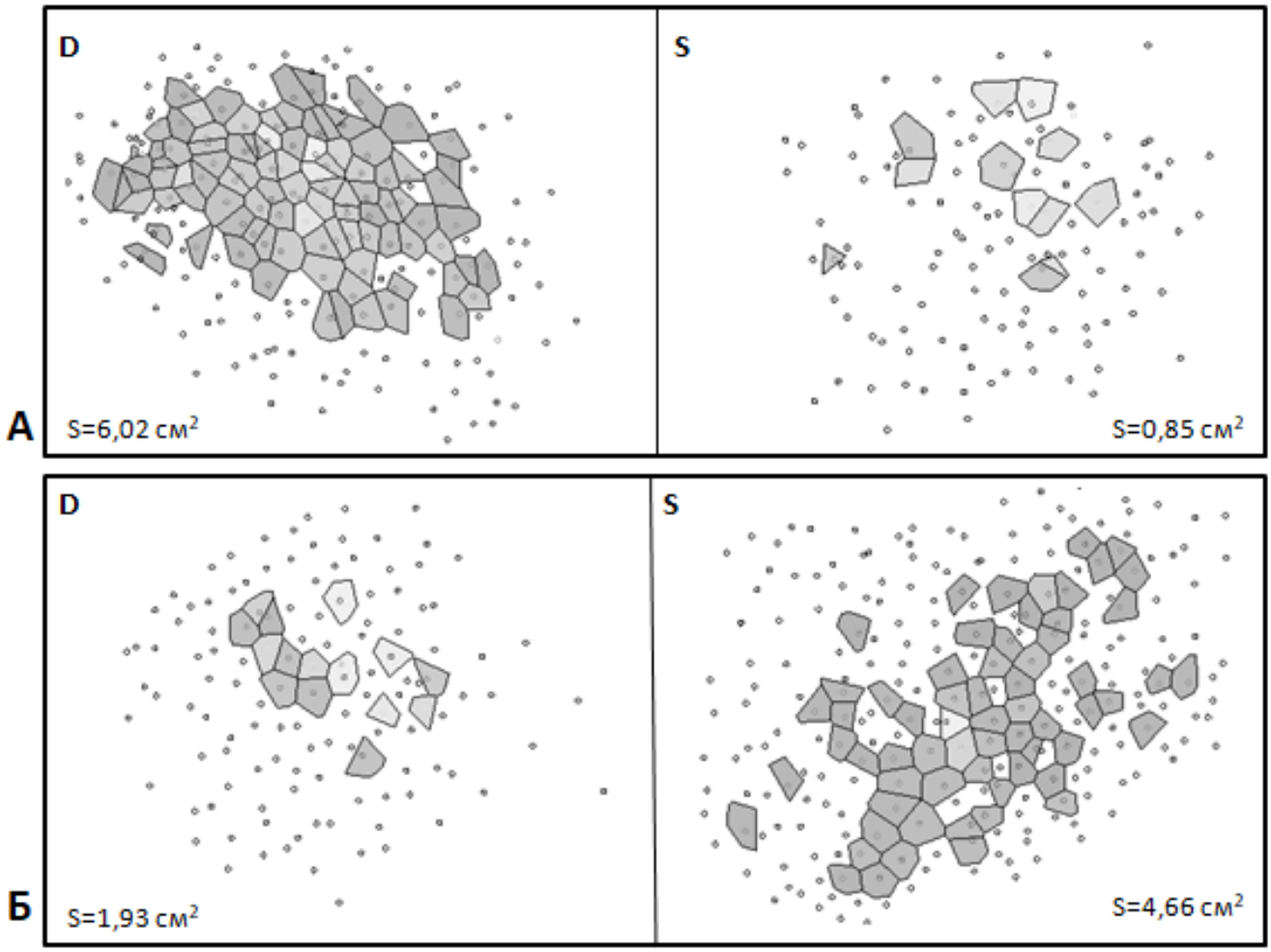

Рисунок 15 – Примеры одностороннего уменьшения площади коркового представительства АРВ у пациентов с БАС-НМН. Показаны представительства, построенные методом тесселяции Вороного, для каждого представительства указана площадь (S).

А – корковые представительства АРВ у пациента с БАС-НМН, 43 лет. Отмечается уменьшение площади коркового представительства АРВ в левом полушарии. Дебют заболевания со слабости в правой стопе. На момент обследования в неврологическом статусе – вялый тетрапарез, более выраженный справа. Продолжительность заболевания – 22 мес.

Б – корковые представительства АРВ у пациентки с БАС-НМН, 60 лет. Отмечается уменьшение площади коркового представительства АРВ в правом полушарии. Дебют заболевания со слабости в левой стопе. На момент обследования в неврологическом статусе нижний вялый парапарез (умеренный справа и выраженный слева). Продолжительность заболевания – 23 мес

В большинстве случаев у пациентов с нормальной площадью корковых представительств АРВ отмечалось уменьшение взвешенной площади, связанное с регистрацией ВМО с низкой амплитудой при стимуляции большинства точек в пределах коркового представительства (рисунок 16).

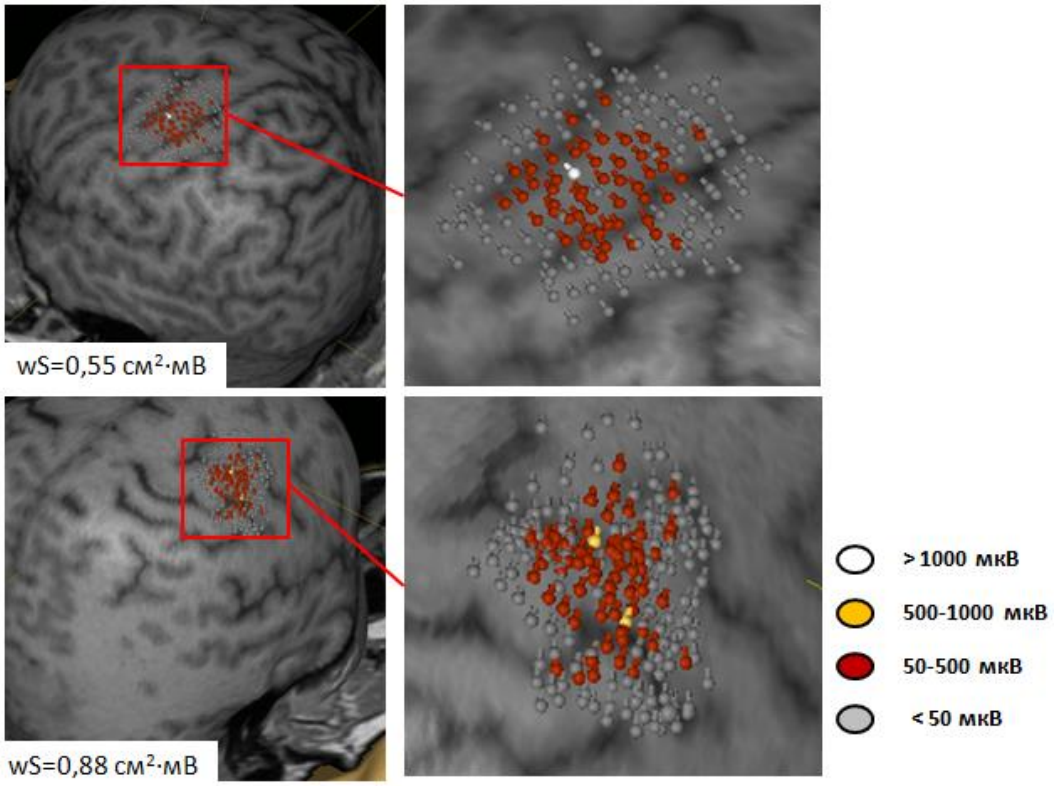

Рисунок 16 – Примеры уменьшения взвешенной площади коркового представительства АРВ у пациентов с БАС-НМН в левом (вверху) и правом (внизу) полушариях. Цвет точек стимуляции отражает амплитуду ВМО. В обоих случаях большую часть представительства составляют точки, при стимуляции которых регистрируется ВМО с амплитудой менее 500 мкВ. Указана взвешенная площадь корковых представительств (wS)

Кроме того, у 5 пациентов с БАС-НМН при визуальном анализе отмечено смещение большей части корковых представительств (включая точки, при стимуляции которых регистрировались ВМО с наибольшей амплитудой) в одном или обоих полушариях в премоторную кору, а в одном случае – в постцентральную извилину. В некоторых случаях смещение корковых представительств сопровождалось уменьшением их площади и взвешенной площади (рисунок 17).

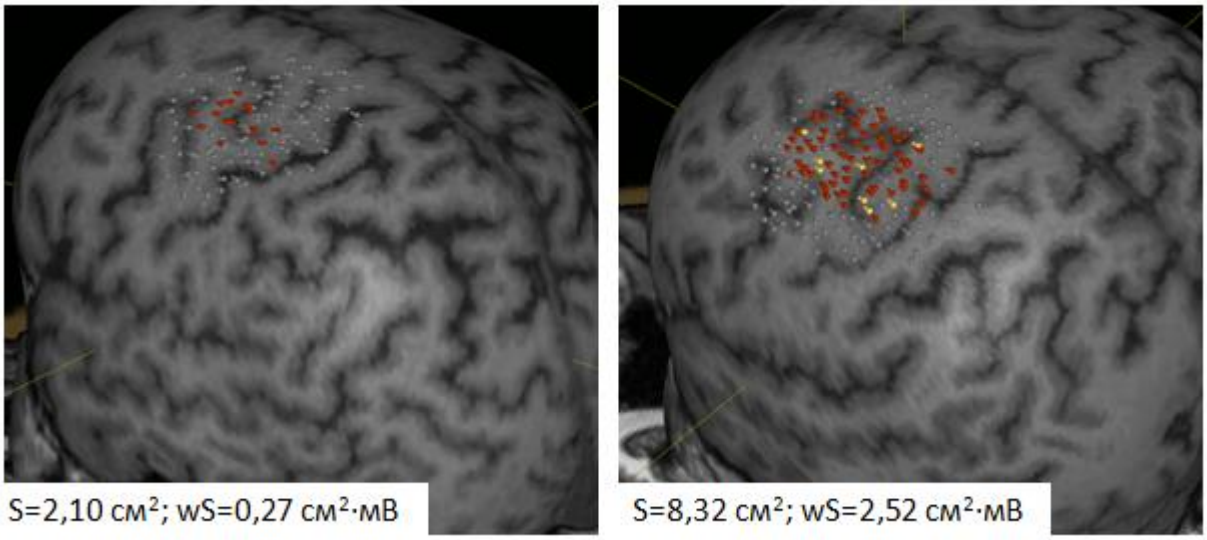

Рисунок 17 – Примеры смещения корковых представительств АРВ в премоторную кору у пациентов с БАС-НМН. На примере, представленном слева, смещение коркового представительства сопровождается уменьшением его площади и взвешенной площади. Указана площадь (S) и взвешенная площадь (wS) корковых представительств

У большинства пациентов с БАС-НМН также было отмечено изменение формы корковых представительств в виде феномена мозаичности (несвязанности), который был выявлен также и у пациентов с классическим БАС. Необходимо отметить, что несвязанность корковых представительств может наблюдаться и у здоровых лиц, однако у них она выражена в меньшей степени (рисунок 18). Этот феномен был определен нами визуально, для его более корректной оценки необходима разработка методов количественного анализа.

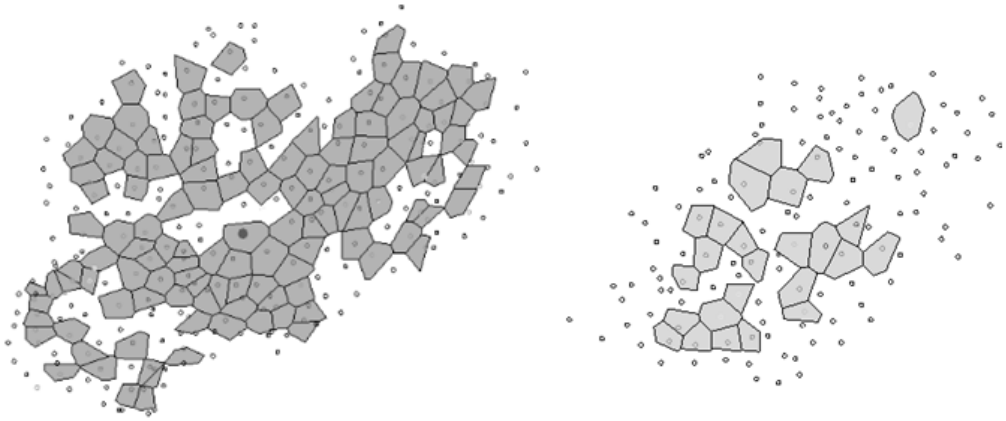

Рисунок 18 – Примеры мозаичных (несвязанных) корковых представительств у здорового добровольца (слева) и пациента с БАС-НМН (справа, пояснения в тексте). Корковые представительства построены методом тесселяции Вороного

В рамках исследования навигационная ТМС также проводилась у 8 пациентов с ММН, которые составили группу сравнения. У пациентов с БАС-НМН по сравнению с пациентами с ММН выявлено статистически значимое двустороннее уменьшение средней амплитуды ВМО и взвешенной площади корковых представительств АРВ. При сравнении результатов навигационной ТМС у пациентов с ММН и здоровых добровольцев статистически значимых различий выявлено не было (таблица 12), однако у пациентов с ММН отмечалась тенденция к увеличению площади корковых представительств АРВ. Кроме того, в двух случаях было отмечено увеличение взвешенной площади – при стимуляции большинства точек в пределах коркового представительства регистрировались ВМО с амплитудой более 500 мкВ. При визуальном анализе особенностей локализации и формы корковых представительств АРВ у пациентов с ММН выявлено не было (рисунок 19).

Таблица 12 – Значения нейрофизиологических показателей у пациентов с БАС-НМН, ММН и здоровых добровольцев

Показатель		БАС-НМН	ММН	Контроль
Пассивный МП, %	D	40 [35; 49]	42 [34; 46]	39 [34; 43]
	S	42 [39; 49]	42 [31; 47]	38 [34; 43]
Максимальная амплитуда ВМО, мкВ	D	945 [416; 1426]	1073 [876; 1552]	1332 [876; 2310]
	S	824 [431; 1219]	1099 [694; 1580]	1190 [987; 2815]
Средняя амплитуда ВМО, мкВ	D	201 [136; 273]*	536 [335; 823]	324 [226; 437]
	S	257 [204; 336]*	507 [215; 827]	377 [254; 445]
Площадь корковых представительств АРВ, $см^2$	D	4,86 [2,69; 5,67]	5,55 [3,25; 6,04]	4,43 [3,79; 5,01]
	S	4,44 [2,35; 7,30]	5,09 [3,72; 6,19]	4,33 [3,49; 4,91]
Взвешенная площадь корковых представительств АРВ, $см^2 \cdot мВ$	D	0,79 [0,37; 1,63]*	2,40 [2,31; 3,59]	2,33 [0,64; 2,95]
	S	0,55 [0,15; 1,30]*	1,51 [0,88; 3,21]	2,25 [1,12; 2,85]

* – статистически значимые различия с группой пациентов с ММН ($p<0,05$; критерий Манна – Уитни с поправкой Бонферрони)

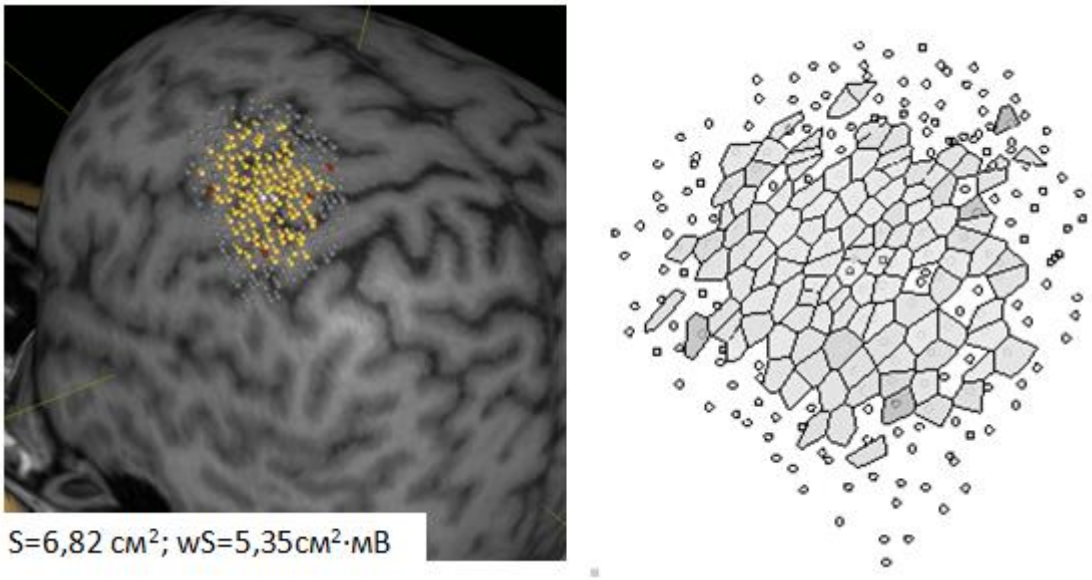

Рисунок 19 – Пример коркового представительства АРВ у пациента с ММН. Слева – корковое представительство, наложенное на индивидуальное изображение головного мозга (МРТ в режиме T1-MPR) в программе Nexstim (цвет точек отражает амплитуду ВМО); справа – корковое представительство, построенное методом тесселяции Вороного. Обращает внимание увеличение взвешенной площади коркового представительства (при стимуляции большинства точек регистрируется ВМО с амплитудой более 500 мкВ)

Таким образом, у пациентов с БАС-НМН при проведении навигационной ТМС выявлено статистически значимое уменьшение внутрикоркового торможения при стимуляции парными стимулами и определении коркового ПМ, увеличение пассивного МП в доминантном полушарии, а также уменьшение взвешенной площади корковых представительств АРВ. В некоторых случаях отмечена реорганизация корковых представительств в виде смещения в премоторную кору или постцентральную извилину. В отличие от пациентов с классическим БАС статистически значимой корреляционной связи между нейрофизиологическими показателями и клиническими особенностями течения заболевания у пациентов с БАС-НМН выявлено не было.

Для определения диагностической значимости навигационной ТМС при БАС-НМН дополнительно был проведен анализ частоты выявления ТМС-признаков поражения верхнего мотонейрона при оценке конкретных показателей, а также их комбинации. Для анализа были выбраны показатели, которые у

пациентов с БАС-НМН статистически значимо отличаются от контроля (пассивный МП в доминантном полушарии, внутрикорковое торможение при стимуляции парными стимулами (SICI/SP), продолжительность коркового ПМ и взвешенная площадь корковых представительств АРВ). В анализ мы также включили площадь корковых представительств АРВ и ВЦМП, которые у пациентов с БАС-НМН статистически значимо не меняются при проведении группового анализа, однако могут изменяться у отдельных пациентов (за пороговое значение были приняты максимальные или минимальные значения, полученные в группе контроля). Наиболее часто у пациентов с БАС-НМН выявляется нарушение внутрикоркового торможения при стимуляции парными стимулами (70% от всех пациентов), уменьшение продолжительности коркового ПМ (50%) и уменьшение взвешенной площади корковых представительств АРВ (42%, рисунок 20). Применение всех методик навигационной ТМС позволяет выявить поражение верхнего мотонейрона у 87,5% пациентов с БАС-НМН.

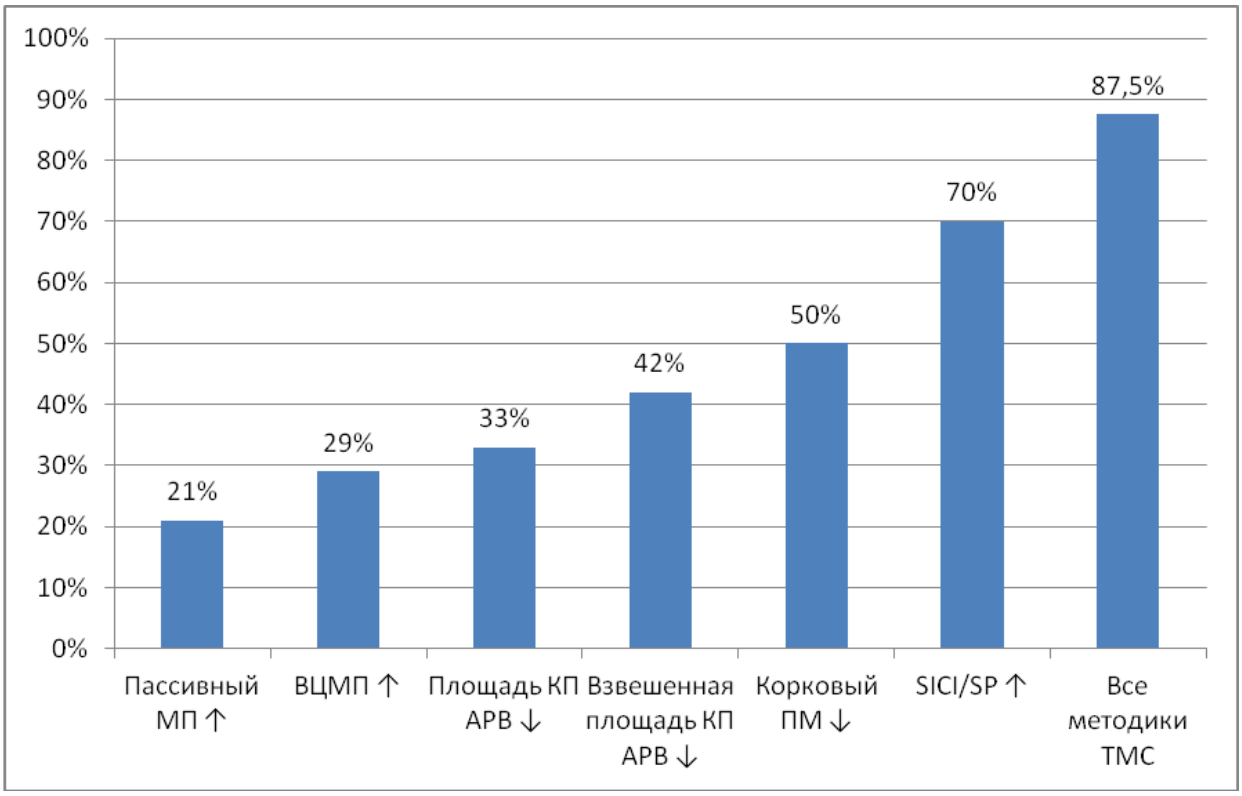

Рисунок 20 – Частота выявления асимптомного поражения верхнего мотонейрона у пациентов с БАС-НМН при использовании различных методик ТМС (КП – корковые представительства, ↑ – увеличение показателя, ↓ – уменьшение показателя)

3.3. Результаты нейровизуализационного обследования

ВОМ проводилась у пациентов с БАС, пациентов с БАС-НМН и здоровых добровольцев. На первом этапе анализ результатов ВОМ проводился на уровне всего мозга с целью определения локализации зон статистически значимого изменения объёма СВ у пациентов с БАС и БАС-НМН по сравнению с контролем, а также проведения корреляционного анализа с клиническими и нейрофизиологическими показателями. На втором этапе проводился расчет объёма СВ зоны интереса – прецентральных извилин.

У пациентов с классическим БАС по сравнению со здоровыми добровольцами было выявлено статистически значимое ($p_{FDRcorr}<0,05$) уменьшение объёма СВ в следующих регионах головного мозга (таблица 13, рисунок 21):

- средняя часть левых пре- и постцентральной извилин;
- средняя часть правой прецентральной извилины;
- правая затылочная доля (клин);
- левая затылочная доля (клин, язычная извилина).

У пациентов с БАС-НМН по сравнению со здоровыми добровольцами статистически значимых различий в объёме СВ выявлено не было.

У пациентов с классическим БАС по сравнению с пациентами с БАС-НМН выявлено статистически значимое ($p_{FDRcorr}<0,05$) уменьшение объёма СВ в следующих регионах головного мозга (таблица 14, рисунок 22):

- средняя часть левых пре- и постцентральной извилин;
- верхняя часть левой прецентральной извилины;
- средняя и верхняя часть правой прецентральной извилины;
- правая и левая затылочные доли (клин).

Зон со статистически значимым увеличением объёма СВ у пациентов с классическим БАС по сравнению с контролем и пациентами с БАС-НМН выявлено не было.

Таблица 13 – Зоны статистически значимого уменьшения объёма СВ у пациентов с классическим БАС по сравнению со здоровыми добровольцами

Регион	Кластерный уровень			Пиковый уровень			MNI координаты пика зоны [x; y; z]
	Объём зоны, воксели	p_{corr}	p_{uncorr}	$p_{FDRcorr}$ (пиковый уровень)	T	Z	
Пре- и постцентральная извилины, средняя часть, S	957	0,003	0,001	0,001	6,64	5,61	[-44; -21; 62]
				0,01	4,60	4,19	[-50; -21; 51]
Прецентральная извилина, средняя часть, D	279	0,133	0,047	0,010	4,61	4,20	[39; -17; 56]
Затылочная доля (клин), D	727	0,009	0,003	0,003	5,18	4,62	[17; -99; 5]
				0,004	5,02	4,50	[14; -96; 17]
				0,037	3,81	3,56	[14; -90; 36]
Затылочная доля (клин, язычная извилина), S	364	0,076	0,026	0,014	4,41	4,04	[-12; -99; 3]
				0,016	4,34	3,98	[-11; -83; -9]
				0,026	4,05	3,75	[-20; -101; -6]
Затылочная доля (клин), S	108	0,45	0,198	0,019	4,22	3,89	[-5; -89; 15]

Таблица 14 – Зоны статистически значимого уменьшения объёма СВ у пациентов с классическим БАС по сравнению с пациентами с БАС-НМН

Регион	Кластерный уровень			Пиковый уровень			MNI координаты пика зоны [x; y; z]
	Объём зоны, воксели	p_{corr}	p_{uncorr}	$p_{FDRcorr}$ (пиковый уровень)	T	Z	
Пре- и постцентральная извилины, средняя часть, S	461	0,012	0,004	0,001	5,68	4,96	[-41; -23; 63]
				0,009	4,61	4,18	[-50; -21; 56]
				0,013	4,42	4,04	[-29; -23; 53]
Прецентральная извилина, верхняя часть, S	92	0,352	0,157	0,003	5,08	4,53	[-11; -27; 71]
Прецентральная извилина, средняя часть, D	22	0,742	0,49	0,019	4,25	3,90	[24; -21; 63]
	14	0,804	0,59	0,024	4,12	3,80	[32; -21; 57]
Прецентральная извилина, верхняя часть, D	12	0,82	0,621	0,03	4,00	3,71	[11; -27; 71]
Затылочная доля (клин), D	842	0,001	<0,0001	<0,0001	7,49	6,09	[20; -98; 0]
Затылочная доля (клин), S	166	0,163	0,064	0,012	4,48	4,08	[-15; -101; 5]
				0,017	4,31	3,95	[-20; -101; 3]

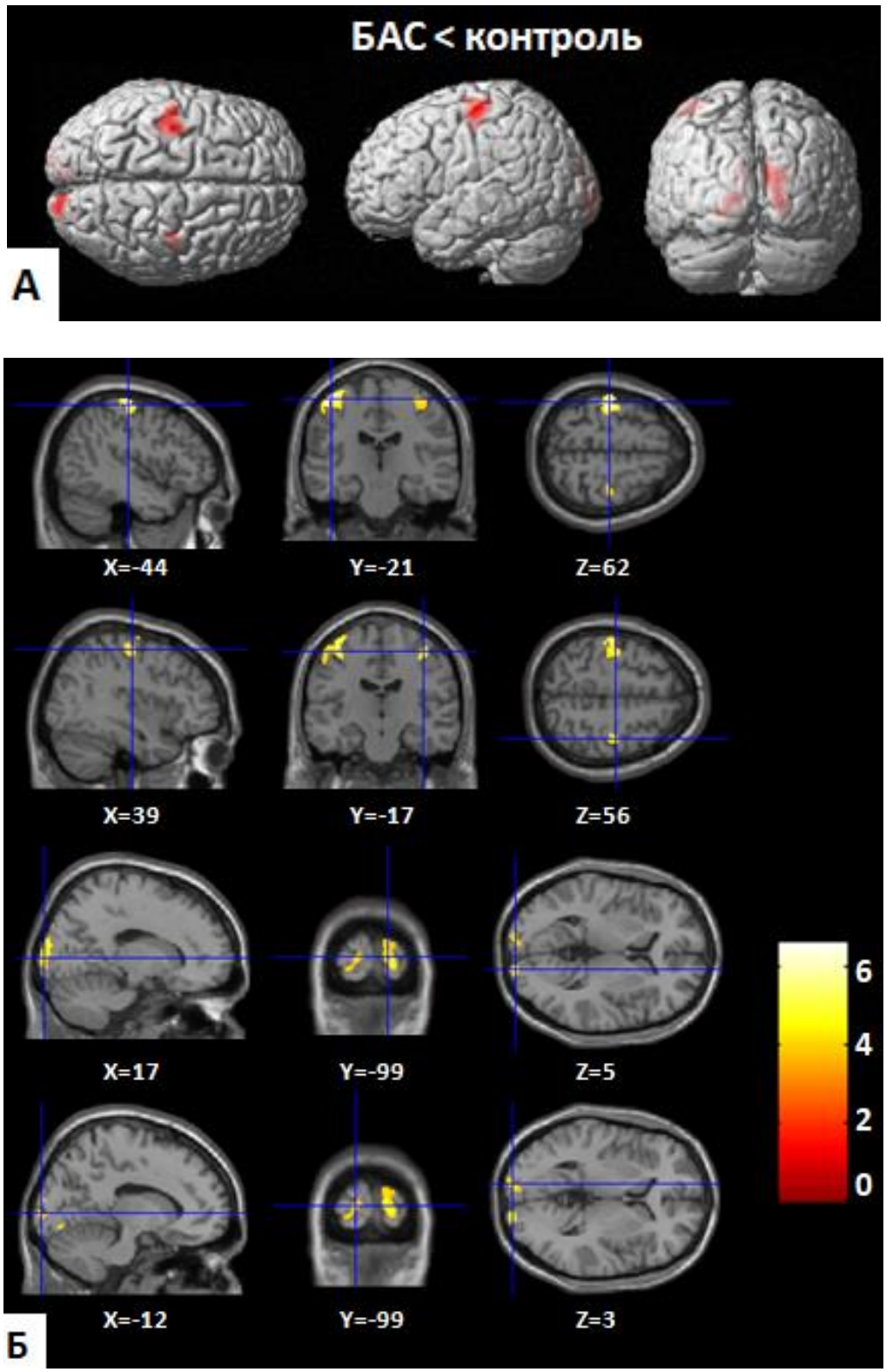

Рисунок 21 – Локализация зон статистически значимого ($p_{FDRcorr}$<0,05) уменьшения объёма СВ у пациентов с классическим БАС по сравнению с контролем. А. 3D-модель. Слева направо: вид сверху, вид слева, вид сзади. Б. Зоны с уменьшением объема СВ, наложенные на Т1-взешенные изображения. Сверху вниз: левые пре- и постцентральная извилины, правая прецентральная извилина, правая затылочная доля, левая затылочная доля. Слева направо: сагиттальный, коронарный и поперечный срезы. Цветовая шкала отражает значение Т

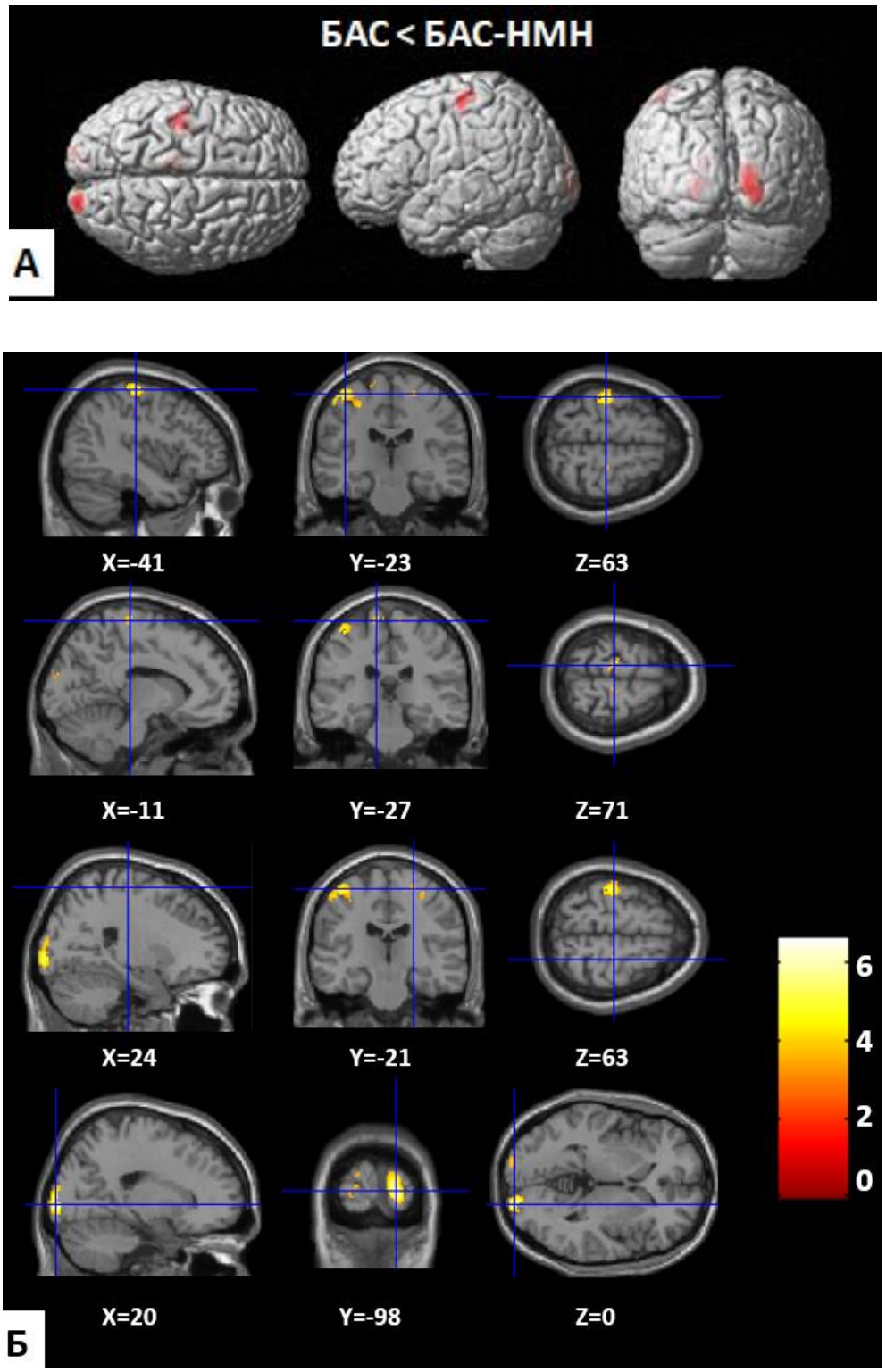

Рисунок 22 – Локализация зон статистически значимого ($p_{FDRcorr}$<0,05) уменьшения объёма СВ у пациентов с классическим БАС по сравнению с пациентами с БАС-НМН. А. 3D-модель. Слева направо: вид сверху, вид слева, вид сзади. Б. Зоны с уменьшением объема СВ, наложенные на Т1-взешенные изображения. Сверху вниз: средняя часть левых пре- и постцентральной извилин, верхняя часть левой прецентральной извилины, средняя часть правой прецентральной извилины, правая затылочная доля. Слева направо: сагиттальный, коронарный и поперечный срезы. Цветовая шкала отражает значение Т

У пациентов с классическим БАС при проведении множественной регрессии не было выявлено статистически значимой корреляционной между объёмом СВ и клиническими (продолжительность, скорость прогрессирования заболевания, суммарный балл по шкале ММТ, сила в АРВ по шкале MRC, суммарный балл по шкалам ALS FRS-R и UMN Score), а также нейрофизиологическими (пассивный МП, максимальная и средняя амплитуда ВМО, минимальная латентность ВМО, площадь и взвешенная площадь корковых представительств АРВ) показателями.

Дополнительно был проведен корреляционный анализ между объёмом СВ по данным ВОМ и выраженностью отдельных клинических проявлений на разных уровнях цереброспинальной оси. С этой целью использовались разделы шкалы ALS FRS-R, отражающие функцию бульбарных мышц (пункты 1–3, приложение 2), мышц верхних (пункты 4–5) и нижних (пункты 8–9) конечностей. Была выявлена статистически значимая положительная корреляционная связь между суммарным баллом по разделу шкалы ALS FRS-R для оценки бульбарных функций и объёмом СВ в нижней части левой прецентральной извилины (таблица 15, рисунок 23), т.е. более высокому суммарному баллу (меньшей выраженности бульбарных нарушений) соответствует больший объём СВ в указанной зоне. Для суммарного балла по разделам шкалы ALS FRS-R для оценки функции верхних и нижних конечностей статистически значимой корреляционной связи с объёмом СВ выявлено не было.

Таблица 15 – Зона, объём СВ в которой статистически значимо положительно коррелирует с суммарным баллом по разделу шкалы ALS FRS-R для оценки бульбарных функций

регион	объём зоны, воксели	p_{uncorr}	T	Z	MNI координаты пика зоны [x; y; z]
Прецентральная извилина, нижняя часть, S	190	<0,001	4,65	3,97	[-59; -5; 24]
	155	<0,001	4,16	3,64	[-45; -11; 35]

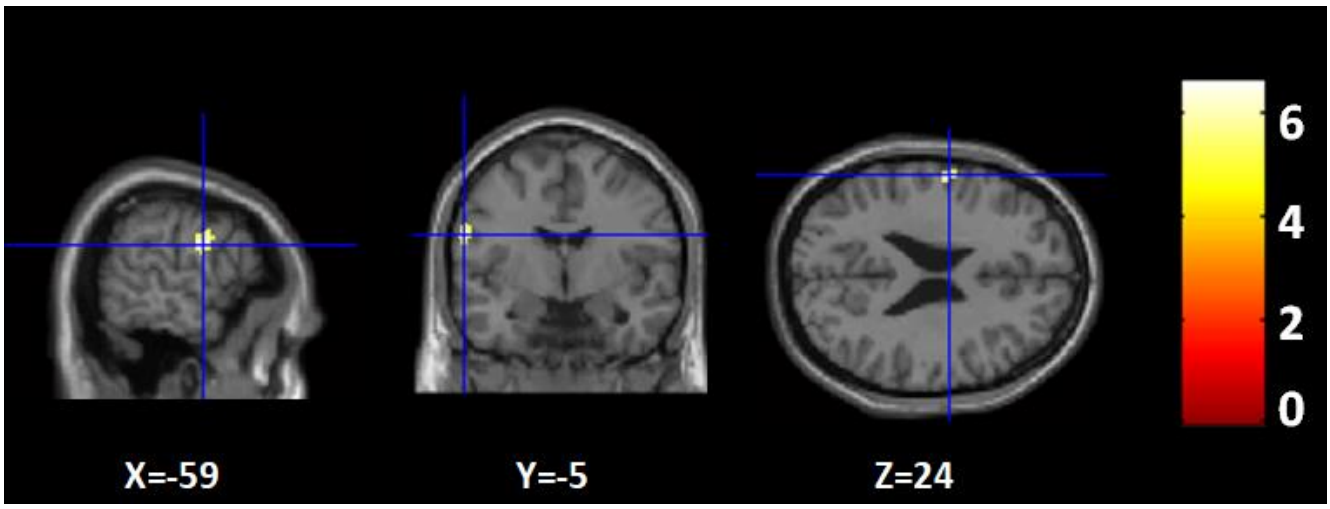

Рисунок 23 – Локализация зоны, объём СВ в которой статистически значимо положительно коррелирует с суммарным баллом по разделу шкалы ALS FRS-R для оценки бульбарных функций у пациентов с классическим БАС. Слева направо: сагиттальный, коронарный и поперечный срезы. Цветовая шкала отражает значение T

Также было проведено сравнение результатов ВОМ у пациентов с классическим БАС в зависимости от формы заболевания. У пациентов с бульбарной формой при сравнении с пациентами со спинальными формами (шейно-грудной и пояснично-крестцовой) было выявлено статистически значимое (p_{uncorr}<0,001 на пиковом уровне) билатеральное уменьшение объёма СВ в нижней части прецентральных извилин – области локализации корковых представительств мышц глотки, гортани, языка и лица (таблица 16, рисунок 24). Зон с увеличением объёма СВ у пациентов с бульбарной формой по сравнению со спинальными выявлено не было.

Таблица 16 – Зоны статистически значимого уменьшения объёма СВ у пациентов с бульбарной формой классического БАС по сравнению с пациентами со спинальными формами

Регион	Объём зоны, воксели	p_{uncorr}	T	Z	MNI координаты пика зоны [x; y; z]
Нижняя часть прецентральной извилины, S	294	<0,001	5,27	4,35	[-57; -6; 24]
		<0,001	4,05	3,56	[-42; -17; 36]
Нижняя часть прецентральной извилины, D	126	<0,001	5,21	4,32	[57; -5; 24]
		<0,001	3,89	3,45	[57; -8; 29]

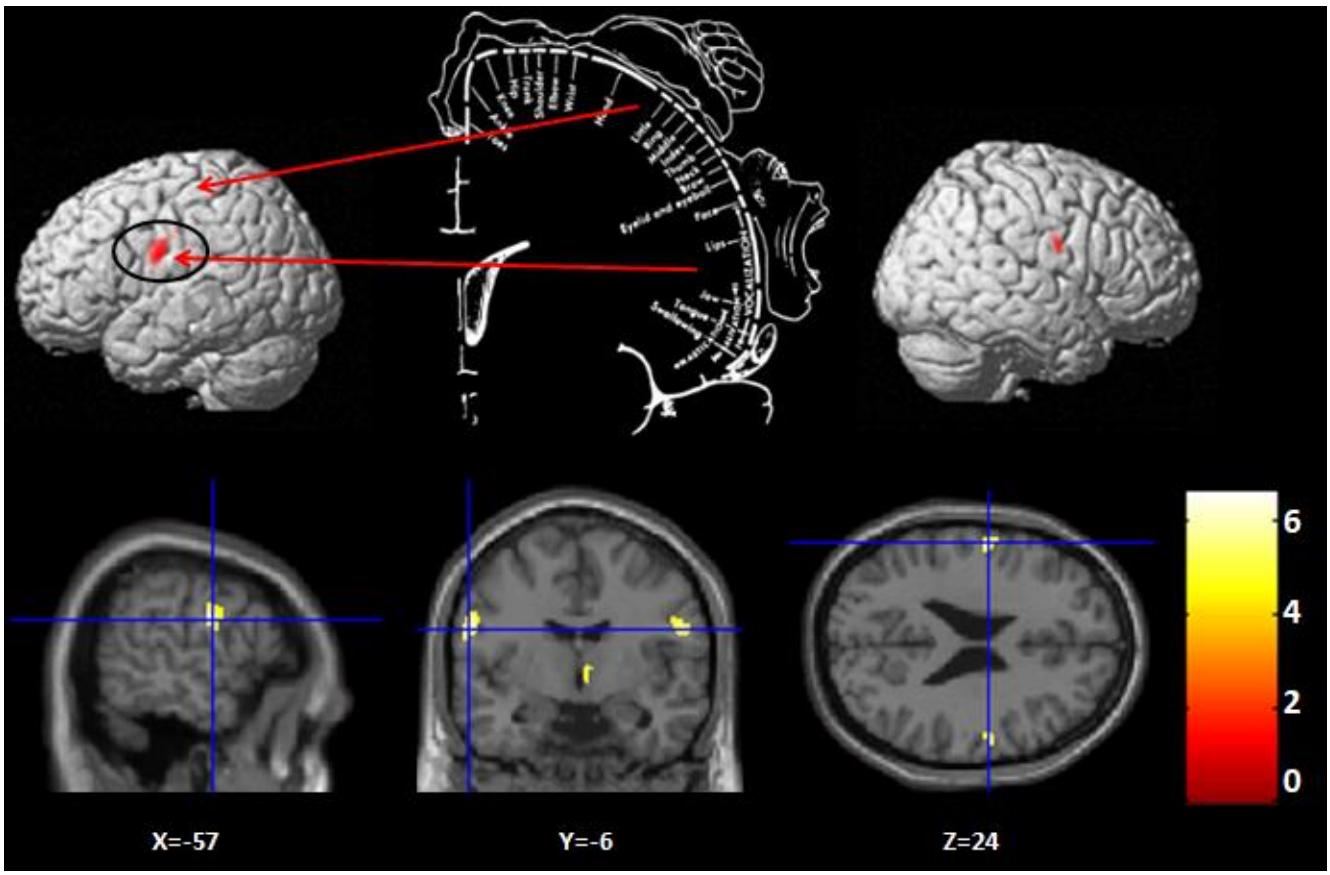

Рисунок 24 – Локализация зон статистически значимого уменьшения объёма СВ у пациентов с бульбарной формой классического БАС по сравнению со спинальными формами (p_{uncorr}<0,001 на пиковом уровне). Вверху – 3D-модель в сопоставлении с гомункулусом Пенфилда (адаптировано из [176]). Внизу – локализация зоны с наибольшим уменьшением объёма СВ в нижней части левой прецентральной извилины. Слева направо: сагиттальный, коронарный и поперечный срезы. Цветовая шкала отражает значение T

У пациентов с БАС-НМН статистически значимой корреляционной между объёмом СВ и клиническими (продолжительность, скорость прогрессирования заболевания, суммарный балл по шкалам ALS FRS-R и MMT, сила в АРВ по шкале MRC), а также нейрофизиологическими (пассивный МП, SICI, ICF, продолжительность коркового ПМ, ВЦМП, площадь и взвешенная площадь корковых представительств АРВ) показателями выявлено не было. Также было проведено сравнение результатов ВОМ у пациентов с разными стадиями заболевания, не выявившее статистически значимых различий в объёме СВ.

На следующем этапе у всех участников исследования был проведен расчет общего объёма СВ и объёма СВ зоны интереса – прецентральных извилин.

Учитывая высокую межиндивидуальную вариабельность общего объёма СВ, было также рассчитано отношение общего объёма СВ к объёму СВ прецентральных извилин. Исследованные группы статистически значимо не различались по общему объёму СВ и объёму СВ прецентральных извилин, однако у пациентов с классическим БАС было выявлено статистически значимое уменьшение отношения объёма СВ правых и левых прецентральных извилин к общему объёму СВ по сравнению с контролем и пациентами с БАС-НМН (таблица 17).

Таблица 17 – Результаты ВОМ у пациентов с классическим БАС, БАС-НМН и здоровых добровольцев

Группа	Объём СВ, воксели	Объем СВ прецентральной извилины, воксели		Объем СВ прецентральной извилины/объём СВ, %	
		D	S	D	S
Классический БАС	189390 [178076; 210156]	2176,6 [1981,8; 2486,3]	2295,9 [2056,3; 2568,7]	1,14 [1,08; 1,19]	1,17 [1,08; 1,25]
БАС-НМН	182857 [170054; 194819]	2258,1 [2076,7; 2409,1]	2244,4 [2145,5; 2510,1]	1,27 [1,17; 1,33]	1,29 [1,12; 1,36]
Контроль	182024 [176592; 209570]	2326,2 [2204,1; 2595,6]	2316,9 [2169,5; 2536,4]	1,27 [1,21; 1,31]	1,24 [1,19; 1,31]
Классический БАС vs. контроль	0,46	0,07	0,37	**<0,001**	**0,01**
БАС-НМН vs. контроль	0,54	0,21	0,51	0,81	0,19
Классический БАС vs. БАС-НМН	0,091	0,52	0,69	**0,001**	**0,002**

При проведении ДТ-МРТ у пациентов с БАС-НМН при сравнении со здоровыми добровольцами статистически значимых изменений ФА выявлено не было. Также не было выявлено статистически значимой корреляционной связи между ФА и клиническими, а также нейрофизиологическими показателями.

Таким образом, проведенное нейровизуализационное обследование показало, что уменьшение объёма СВ как в моторных, так и в немоторных зонах

головного мозга по данным ВОМ выявляется только у пациентов с классическим БАС, но не у пациентов с БАС-НМН. У пациентов с БАС-НМН также не выявлено структурных изменений белого вещества по данным ДТ-МРТ.

ГЛАВА 4. ОБСУЖДЕНИЕ РЕЗУЛЬТАТОВ

Сочетанное поражение верхнего и нижнего мотонейронов является характерной и отличительной особенностью БАС, которая впервые была отмечена J.M. Charcot в одном из первых описаний заболевания [5, 67]. Сегодня этот признак остаётся одним из основных при постановке диагноза заболевания [19, 22]. В то же время для БАС характерна выраженная гетерогенность степени поражения верхнего и нижнего мотонейронов. Для форм БАС, протекающих с изолированным или преимущественным поражением только одной популяции мотонейронов, характерным является более медленное прогрессирование заболевания и относительно благоприятный прогноз [190]. Это позволяет предполагать наличие патофизиологических особенностей нейродегенеративного процесса, которые до настоящего времени остаются малоизученными. Изучение форм БАС, характеризующихся изолированным или преимущественным поражением одной из популяций мотонейронов, может сыграть большую роль не только в улучшении диагностики заболевания, но и в уточнении патофизиологических механизмов развития нейродегенеративного процесса, а также поиске ответа на один из самых важных и интригующих вопросов – какая из популяций мотонейронов поражается при БАС в первую очередь.

В настоящей работе проведено изучение клинических особенностей течения заболевания, а также нейрофизиологических и нейровизуализационных признаков поражения верхнего мотонейрона у 30 пациентов с классическим БАС и 24 пациентов с БАС-НМН. Полученные нами данные подтверждают наличие клинических особенностей течения заболевания при БАС-НМН по сравнению с классическими случаями БАС. Как и в ранее проведенных исследованиях [47, 97, 224, 229], у пациентов с БАС-НМН было выявлено более медленное прогрессирование заболевания и более позднее вовлечение в патологический процесс второго уровня цереброспинальной оси. Последний показатель при БАС-НМН составил 12 [6; 30] месяцев, что статистически значимо больше, чем при классическом БАС (7 [4; 12] месяцев; p=0,039). В то же время пациенты с БАС-

НМН статистически значимо не отличались от пациентов с классическим БАС по таким показателям как тяжесть неврологического дефицита по шкале ALS FRS-R и суммарная оценка мышечной силы по шкале ММТ. Нами также не было выявлено различий по полу и возрасту между группами пациентов с классическим БАС и БАС-НМН.

Длительность заболевания от его начала до включения в исследование в нашей работе соответствовала задержке в постановке диагноза, составившей, таким образом, у пациентов с БАС-НМН 18 [9; 40] месяцев. Это согласуется с результатами ранее проведенных исследований, показавших, что задержка в постановке правильного диагноза при БАС-НМН превышает таковую при классическом БАС и составляет для разных фенотипических вариантов 19–27 месяцев [224].

Детальное обследование 34 пациентов с клинически установленным СИПНМ позволило нам в 9 случаях поставить диагноз другого заболевания. Во всех этих случаях был поставлен предварительный диагноз «подозрение на БАС» или «болезнь мотонейрона». Частота ложноположительной диагностики БАС у пациентов с СИПНМ составила, таким образом, 26%. Это согласуется с результатами исследования J. Visser и соавт. (2002), также показавшего высокую частоту (19%) ложноположительной диагностики БАС при клинической картине СИПНМ [210]. Важно отметить, что в большинстве случаев для корректной постановки диагноза было необходимо специализированное обследование, например, расширенное ЭМГ-исследование (ММН и случай синдрома Льюиса – Самнера), генетическое тестирование (бульбоспинальная амиотрофия Кеннеди), МРТ шейного отдела позвоночника и спинного мозга со сгибанием шеи (болезнь Хираяма). Во всех случаях был установлен диагноз курабельного или относительно доброкачественного по сравнению с БАС заболевания. Полученные данные подчеркивают необходимость тщательного обследования пациентов с СИПНМ в специализированном центре для своевременного установления правильного диагноза.

В настоящем исследовании мы не использовали общепринятые термины, описывающие варианты СИПНМ при БАС, такие как ПМА, ССР и ССН [97, 190]. Это связано, прежде всего, с тем, что постановка этих диагнозов требует определенных временных сроков, в течение которых у пациента должно наблюдаться изолированное поражение только нижнего мотонейрона, в том числе, ограниченное одним уровнем цереброспинальной оси (при ССР и ССН). Вместо этого мы использовали единый термин (БАС-НМН), не связанный с продолжительностью заболевания, а также уровнем и распространённостью поражения. Анализ клинических проявлений заболевания у пациентов с БАС-НМН показал, что большинство из них не соответствуют ни одной из представленных выше диагностических категорий в связи с небольшой продолжительностью заболевания или особенностями локализации мышечной слабости и гипотрофий. Например, среди 5 пациентов с шейно-грудной формой преимущественно проксимальная локализация симптомов, характерная для ССР, была выявлена только в двух случаях. В трех других случаях заболевание дебютировало с асимметричного поражения мышц кисти, что типично для классического БАС. Кроме того, при динамическом наблюдении за пациентами с поражением на момент включения в исследование одного уровня цереброспинальной оси типичное для БАС прогрессирование было выявлено в 11 из 12 случаев. Более того, в 7 из этих 11 случаев при динамическом наблюдении были выявлены клинические признаки поражения верхнего мотонейрона. Полученные данные подтверждают, что многие случаи БАС-НМН являются дебютом классического БАС. В этой ситуации такие термины, как ПМА, ССР и ССН правильнее трактовать не как отдельные нозологические формы, а как уточняющие фенотипические описания в рамках БАС [22].

До настоящего времени причины отсутствия у части пациентов с БАС клинических признаков поражения верхнего мотонейрона остаются неизвестными. Предполагается, что прежде всего это связано с сопутствующим поражением периферических мотонейронов спинного мозга и ствола, которое маскирует поражение моторной коры и кортикоспинальных трактов. В частности,

при БАС редко (42-50%) выявляется патологический рефлекс Бабинского, нередко остаются сохранными кожные брюшные рефлексы, а классические позитивные признаки синдрома верхнего мотонейрона (сухожильная гиперрефлексия, спастичность, клонусы) не выявляются на фоне выраженного поражения сегменто-ядерного аппарата спинного мозга [189]. В то же время в патоморфологических исследованиях показано, что морфологические признаки поражения верхнего мотонейрона обнаруживаются у подавляющего большинства пациентов с БАС, у которых эти признаки не выявлялись при проведении неврологического осмотра [86, 95]. В экспериментальных и клинических исследованиях показано, что поражение моторной коры появляется на самых ранних стадиях заболевания, может предшествовать поражению нижнего мотонейрона, иметь прогностическое значение и использоваться для мониторинга течения заболевания и оценки эффективности лекарственных препаратов [58, 65]. Кроме того, ассоциация БАС с ЛВД и современные данные о стадировании патологического процесса на основании изучения распределения внутриклеточных включений свидетельствуют в пользу первичности поражения моторной коры при БАС [65]. Важно также отметить, что возможность изучения поражения моторной коры на модельных животных сильно ограничена в связи с выраженными различиями её строения и функциональной организации по сравнению с человеком [58]. Учитывая вышесказанное, разработка объективных инструментальных прижизненных методов выявления поражения верхнего мотонейрона может иметь большое значение для уточнения патофизиологических механизмов поражения моторной коры, а также разработки новых диагностических и прогностических биомаркеров нейродегенеративного процесса при БАС.

В настоящем исследовании для выявления поражения верхнего мотонейрона у пациентов с классическим БАС и БАС-НМН использовались навигационная ТМС и методы нейровизуализации – МР-морфометрия (в обеих группах) и ДТ-МРТ (у пациентов с БАС-НМН). Впервые для выявления поражения верхнего мотонейрона проводилось картирование корковых

представительств АРВ с определением их размерных характеристик и паттернов реорганизации. Одновременное применение навигационной ТМС и нейровизуализации позволило оценить как функциональные, так и структурные изменения моторной коры и кортикоспинальных трактов.

ТМС является в настоящее время ведущим нейрофизиологическим методом оценки функционального состояния верхнего мотонейрона [94]. В исследованиях с применением ТМС гипервозбудимость моторной коры является наиболее часто выявляемым изменением, однако причины этого феномена остаются окончательно неизученными [29, 83, 215, 219]. По данным экспериментальных исследований, определенное значение в развитии гипервозбудимости могут иметь такие факторы, как изменение возбудимых свойств мембран нейронов, уменьшение обратного захвата глутамата, изменение экспрессии и функциональных свойств рецепторов глутамата, дисфункция тормозной ГАМКергической нейротрансмиссии в неокортексе вследствие дегенерации тормозных интернейронов и другие [34, 106].

Изменения возбудимых свойств мембран нейронов при БАС к настоящему времени убедительно показаны в серии экспериментальных исследований. В частности, у модельных животных выявлено увеличение плотности потенциал-зависимых натриевых каналов и их проводимости для ионов натрия, а также изменения их функциональных свойств в виде более быстрого восстановления после инактивации [115, 235]. Эти изменения могут приводить к повышенной возбудимости отдельных нейронов на клеточном уровне, что доказывается, в частности, увеличением реобазы, уменьшением порога потенциала действия, увеличением персистирующего натриевого тока и увеличением частоты импульсации [106, 115, 169]. Другим фактором развития гипервозбудимости мотонейронов на клеточном уровне, вероятно, является усиление глутаматергической нейротрансмиссии в неокортексе вследствие как уменьшения обратного захвата этого нейромедиатора, так и дисфункции его рецепторов [3, 106]. При БАС уменьшается экспрессия астроцитарных переносчиков глутамата, в частности, транспортера EAAT2 (excitatory amino acid transporter, транспортер

возбуждающих аминокислот), а также субъединицы Glur2, блокирующей вход кальция в клетку. Кроме того, нарушение посттрансляционных модификаций этой субъединицы, выявленное у трансгенных животных, приводит к повышению её проницаемости для ионов кальция [34].

Совокупность указанных изменений с формированием гипервозбудимости отдельных мотонейронов, вероятно, приводит к гипервозбудимости моторной коры в целом, что может быть выявлено при проведении ТМС в виде снижения МП [219]. МП определяется преимущественно глутаматергической нейротрансмиссией через AMPA рецепторы глутамата и проводимостью натриевых каналов [164], которые увеличиваются при БАС, что, вероятно, и приводит к снижению МП, выявленному в нескольких исследованиях [39, 133, 134, 212, 232]. Однако по мере нарастания дегенеративного поражения моторной коры её возбудимость в целом уменьшается вследствие уменьшения плотности кортикоспинальных проекций. С этим согласуются результаты ряда исследований, в которых было показано отсутствие изменений МП или увеличение этого показателя [56, 63, 104, 135, 196, 204]. В нашем исследовании показано, что у пациентов с классическим БАС наблюдается увеличение МП, коррелирующее с тяжестью заболевания и выраженностью поражения верхнего мотонейрона. В то же время связи между МП и продолжительностью заболевания, выявленной ранее [64, 104], а также скоростью прогрессирования заболевания обнаружено не было. С нашей точки зрения, это может быть связано с гетерогенностью течения заболевания и высокой вариабельностью скорости его прогрессирования в исследуемой выборке пациентов. Так, в частности, нами не было выявлено корреляционной связи между продолжительностью заболевания и тяжестью неврологического дефицита ($p=0,76$; критерий корреляции Спирмена). Увеличение МП у пациентов с классическим БАС сопровождалось статистически значимым уменьшением средней и максимальной амплитуды ВМО, а также увеличением минимальной латентности ВМО.

Таким образом, МП в большей степени отражает выраженность поражения моторной коры на момент проведения исследования, а не продолжительность

заболевания или скорость его прогрессирования. В целом полученные результаты позволяют рассматривать МП как нейрофизиологический маркер тяжести заболевания и выраженности поражения верхнего мотонейрона у пациентов с классическим БАС.

У пациентов с БАС-НМН небольшое, но статистически значимое увеличение пассивного МП было выявлено только при стимуляции доминантного полушария. В то же время необходимо отметить, что в этой группе пациентов отмечена высокая вариабельность МП: выраженное увеличение в отдельных случаях (вплоть до невозможности индуцировать ВМО даже при стимуляции с максимальной интенсивностью) и, напротив, уменьшение в отдельных наблюдениях. Это может свидетельствовать о выраженных различиях в степени поражения моторной коры, что особенно важно с учетом того факта, что во всех случаях клинические признаки поражения верхнего мотонейрона отсутствовали на момент проведения исследования. При этом также отсутствовала корреляционная связь между МП и клиническими особенностями течения заболевания, которые у этой группы пациентов определялись, вероятно, исключительно поражением нижнего мотонейрона. Полученные данные подтверждают гетерогенность выраженности поражения моторной коры у пациентов с БАС-НМН.

Выявленное нами изолированное увеличение МП в доминантном полушарии у пациентов с БАС-НМН представляет интерес в связи с данными об асимметрии нейродегенеративного процесса при БАС. В частности, при БАС отмечено более частое начало заболевания с поражения мышц правой руки [158]. Кроме того, по данным нейровизуализационного исследования, при БАС более выраженное поражение первичной моторной коры (области локализации корковых представительств мышц руки) выявляется в левом (доминантном) полушарии независимо от стороны начала заболевания [59]. В то же время, по данным P. Menon и соавт. (2017), при БАС отмечено уменьшение МП в доминантном полушарии по сравнению с недоминантным [131]. Возможным объяснением этих данных является более раннее поражение при БАС моторной

коры доминантного полушария вследствие структурно-функциональных особенностей её организации, которые увеличивают предрасположенность к развитию гипервозбудимости в дебюте и определяют более выраженное поражение по мере прогрессирования заболевания. Для уточнения этих данных необходимы исследования с оценкой межполушарной асимметрии поражения моторной коры при БАС в динамике.

Важной причиной развития гипервозбудимости моторной коры при БАС, активно обсуждаемой в литературе в последние годы, является нарушение тормозной ГАМКергической нейротрансмиссии в неокортексе [49, 62, 199]. В серии исследований получены убедительные доказательства дегенерации при БАС тормозных ГАМКергических интеренейронов коры. У пациентов с БАС выявлено уменьшение количества парвальбумин-позитивных интернейронов в моторной коре, а также уменьшение количества мРНК альфа-1 субъединицы ГАМК-А рецептора [143, 150]. У модельных животных в моторной коре выявлено уменьшение опосредованного ГАМК-А рецепторами тормозного постсинаптического тока на 72% и уменьшение тонического торможения на 87% [142]. Доказательства дегенерации тормозных интернейронов получены в нейровизуализационных исследованиях в виде уменьшения содержания ГАМК по данным МР-спектроскопии [74, 75] и уменьшения связывания ^{11}С-флумазенила при проведении ПЭТ [198].

С помощью ТМС оценка тормозной ГАМКергической нейротрансмиссии в неокортексе возможна в условиях *in vivo* при проведении стимуляции парными стимулами с оценкой внутрикоркового торможения и при регистрации коркового ПМ [218]. Изучение этих феноменов представляет особый интерес у пациентов с атипичными формами БАС. По нашим данным, у пациентов с БАС-НМН наблюдается статистически значимое уменьшение эффективности внутрикоркового торможения (увеличение отношения SICI/SP) при стимуляции парными стимулами. Значение SICI/SP у здоровых добровольцев составило 0,34 [0,21; 0,79] справа и 0,59 [0,29; 0,76] слева, у пациентов с БАС-НМН – 0,96 [0,71; 1,21] и 1,10 [0,91; 1,50] соответственно. Кроме того, примерно в половине случаев

у пациентов с БАС-НМН наблюдалась инверсия феномена SICI, т.е. значение SICI/SP было больше 1. Другим выявленным нами признаком нарушения внутрикоркового торможения у пациентов с БАС-НМН является уменьшение продолжительности коркового ПМ, составившей у пациентов с БАС-НМН 122,3 [92,6; 150,7] мс справа и 127,2 [103,9; 142,3] мс слева, что статистически значимо меньше, чем у здоровых добровольцев (145,4 [138,0; 161,0] мс и 149,2 [138,5; 150,6] мс соответственно, p=0,007 и p=0,01). В целом результаты оценки внутрикоркового торможения у пациентов с БАС-НМС свидетельствуют о нарушении торможения в моторной коре как через ГАМК-А (уменьшение SICI), так и через ГАМК-В (уменьшение коркового ПМ) рецепторы, что указывает скорее на поражение самих интернейронов, чем на дисфункцию рецепторов этого медиатора на постсинаптической мембране. Это согласуется с результатами патоморфологических исследований, в которых при БАС выявлена дегенерация тормозных интернейронов неокортекса [143].

До настоящего времени оценка возбудимости моторной коры со стимуляцией парными стимулами и определением продолжительности ПМ у пациентов с различными фенотипическими вариантами поражения нижнего мотонейрона проводилась лишь в единичных исследованиях на небольших выборках пациентов. S. Attarian и соавт. (2005) выявили у пациентов с БАС-НМН статистически значимое уменьшение продолжительности коркового ПМ [27]. В работе S. Vucic и M.C. Kiernan (2007) у 14 пациентов с ССР выявлено несколько признаков гипервозбудимости моторной коры – уменьшение SICI, снижение МП и увеличение амплитуды ВМО [211]. В исследовании P. Menon и соавт. (2016) показано, что статистически значимое уменьшение значения SICI и уменьшение продолжительности ПМ выявляется у пациентов с ССН (n=18) [130]. Эти данные согласуются с результатами, полученными в нашем исследовании, и в целом свидетельствуют о наличии при различных фенотипических вариантах БАС-НМН нарушения внутрикоркового торможения.

Кроме нарушения тормозной ГАМКергической нейротрансмиссии, обсуждаются и другие факторы, обусловливающие нарушение SICI при БАС. Так,

частичное восстановление SICI при БАС описано после применения рилузола, что позволяет обсуждать роль усиления глутаматергической нейротрансмиссии [217]. В нескольких фармако-ТМС исследованиях показано, что антагонисты NMDA рецепторов мемантин и амантадин увеличивают SICI и уменьшают ICF [234]. Эти данные позволяют предполагать, что уменьшение внутрикоркового торможения при БАС может быть связано не только с ослаблением тормозной ГАМКергической нейротрансмиссии, но и с усилением глутаматергической нейротрансмиссии через NMDA рецепторы.

По нашим данным, у пациентов с БАС-НМН гипервозбудимость моторной коры в виде снижения внутрикоркового торможения выявляется в отсутствии признаков поражения кортикоспинальных путей по данным как ТМС, так и нейровизуализации. В частности, у пациентов с БАС-НМН не было выявлено статистически значимых изменений ВЦМП, объема СВ прецентральных извилин и ФА кортикоспинальных трактов. Полученные данные согласуются с результатами нескольких ранее проведенных исследований. В работе P. Menon и соавт. (2015) у 24 пациентов с БАС, обследованных в дебюте заболевания, также показана возможность регистрации гипервозбудимости моторной коры при отсутствии изменения ВЦМП и даже поражения нижнего мотонейрона по данным ЭМГ [132]. Кроме того, гипервозбудимость моторной коры при БАС выявлена у бессимптомных носителей мутаций *SOD1* [214]. Убедительные доказательства раннего развития гипервозбудимости при БАС получены также в экспериментальных исследованиях, показавших возможность выявления этого феномена на самых ранних этапах развития животного, задолго до появления клинических проявлений заболевания и раньше морфологических признаков поражения мотонейронов [208].

В нескольких исследованиях показано, что гипервозбудимость является специфичным признаком БАС и не выявляется при БАС-подобных синдромах. По данным S. Vucic и соавт (2011), у пациентов с бульбоспинальной амиотрофией Кеннеди, спинальными мышечными атрофиями, болезнью Хираяма, ХВДП, ММН, миастенией и нейромиотонией не наблюдается изменений МП,

продолжительности коркового ПМ, SICI и ICF, что позволяет использовать эти показатели для проведения дифференциального диагноза с БАС [212]. Эти данные позже были подтверждены той же группой авторов в более крупном проспективном исследовании при сравнении показателей ТМС у 209 пациентов с БАС и 68 пациентов с БАС-подобными синдромами, связанными с поражением периферического нейромоторного аппарата [133]. Это позволяет рассматривать гипервозбудимость моторной коры в качестве перспективного биомаркера поражения моторной коры при БАС, в том числе на ранних стадиях заболевания и у пациентов без клинических признаков поражения верхнего мотонейрона.

Нарушение тормозной ГАМКергической нейротрансмиссии, вероятно, является основной причиной увеличения при БАС амплитуды ВМО, определяемой при надпороговой стимуляции [218]. В норме нарастание амплитуды ВМО при увеличении интенсивности стимуляции происходит из-за генерации поздних нисходящих волн возбуждения, которые модулируются тормозными ГАМКергическими интернейронами [60, 61]. Дегенерация интернейронов при БАС может приводить к увеличению амплитуды и количества поздних нисходящих волн возбуждения и, соответственно, увеличению амплитуды ВМО и угла наклона кривой «амплитуда – интенсивность», что выявлено при БАС в ряде исследований [212, 213, 218]. В нашем исследовании, однако, было показано уменьшение максимальной амплитуды ВМО у пациентов с классическим БАС и у пациентов с БАС-НМН. С нашей точки зрения, это связано с тем, что при определении максимальной амплитуды ВМО нами использовалась стимуляция с интенсивностью 110% от индивидуального МП. При этой интенсивности вклад поздних нисходящих волн возбуждения и, соответственно, тормозной ГАМКергической нейротрансмиссии является минимальным [60]. В этой ситуации амплитуда ВМО определяется, вероятно, преимущественно плотностью кортикоспинальных проекций и поэтому снижается у пациентов с БАС. В исследованиях, выявивших увеличение при БАС максимальной амплитуды ВМО, использовалась преимущественно интенсивность стимуляции

140–150%, при которой тормозная нейротрансмиссия играет важную роль в определении амплитуды ВМО.

Кроме оценки возбудимости моторной коры и проводящей функции кортикоспинальных трактов, для оценки функционального состояния верхнего мотонейрона у пациентов с БАС и БАС-НМН нами впервые проводилось навигационное ТМС-картирование коркового представительства АРВ. У пациентов с классическим БАС было выявлено статистически значимое уменьшение площади и взвешенной площади корковых представительств АРВ. Уменьшение площади корковых представительств у пациентов с БАС, наиболее вероятно, связано с дегенеративным поражением и уменьшением количества корковых мотонейронов. Косвенным подтверждением этого является наличие статистически значимой корреляционной связи между площадью корковых представительств и тяжестью заболевания, определяемой по клиническим шкалам (ALS FRS-R, MMT, UMN Score), причем наиболее сильная отрицательная корреляционная связь была выявлена с суммарным баллом по UMN Score (R=-0,45; p=0,01). Кроме того, была выявлена статистически значимая отрицательная корреляционная связь между площадью корковых представительств АРВ и пассивным МП (R=-0,52; p<0,001). Суммарно указанные данные позволяют рассматривать уменьшение площади корковых представительств мышцы кисти в качестве нового нейрофизиологического маркера тяжести течения заболевания и выраженности поражения верхнего мотонейрона при классическом БАС.

У пациентов с БАС-НМН, в отличие от пациентов с классическим БАС, не было выявлено статистически значимого уменьшения площади корковых представительств АРВ по сравнению с контролем. Однако у этой группы пациентов было показано статистически значимое уменьшение взвешенной площади корковых представительств, обусловленное регистрацией при стимуляции большинства точек ВМО с низкой амплитудой. С нашей точки зрения, уменьшение средней амплитуды ВМО и соответствующее уменьшение взвешенной площади корковых представительств у пациентов с БАС-НМН могут быть связаны с уменьшением плотности мотонейронов. Это может

свидетельствовать о наличии диффузного поражения моторной коры, что может представлять определенный интерес для изучения механизов пространственного распространения нейродегенеративного процесса. Другим возможным фактором может быть отмеченная нами реорганизация корковых представительств у большинства пациентов с БАС-НМН в виде мозаичности, при которой в центральной части коркового представительства мышцы выявляются зоны, при стимуляции которых ВМО не регистрируется. Это приводит к увеличению вклада точек, расположенных на периферии коркового представительства, где плотность мотонейронов для конкретной мышцы меньше, чем в центральной части.

Еще одной особенностью корковых представительств, отмеченной в части случаев у пациентов с БАС-НМН, является смещение большей их части из первичной моторной коры в премоторную кору. Это может быть следствием нейропластических изменений моторной системы. Каких-либо клинических особенностей течения заболевания у пациентов со смещением корковых представительств в нашем исследовании выявлено не было. Ранее в исследованиях с применением функциональной МРТ у пациентов с БАС было выявлено увеличение зон активации в сенсомоторной коре и других регионах мозга при выполнении простой двигательной парадигмы [137, 154], причем наибольшее увеличение зон активации наблюдалось у пациентов с доброкачественным течением и являлось предиктором медленного прогрессирования заболевания. С учетом одномоментного характера исследования, вопрос прогностической значимости смещения корковых представительств остается открытым и требует дальнейшего изучения. Стоит отметить, что этот паттерн реорганизации корковых представительств может также являться маркером выраженного поражения первичной моторной коры и кортикоспинальных трактов [124]. Кроме того, смещение части корковых представительств из первичной моторной коры также может быть одной из причин уменьшения взвешенной площади в связи с более низкой плотностью мотонейронов в премоторной коре и коре постцентральной извилины по сравнению с прецентральной извилиной.

Полученные в нашей работе данные демонстрируют важность оценки не только размерных характеристик корковых представительств (площадь и взвешенная площадь), но и паттернов их реорганизации – изменений локализации, формы, особенностей внутренней морфологии и других с разработкой методов количественного анализа. Для этого необходимо накопление большего количества данных относительно параметров, характеризующих корковые представительства у здоровых лиц. Размерные характеристики, такие как площадь и взвешенная площадь, характеризуются высокой межиндивидуальной вариабельностью, связанной, например, со степенью владения различными мануальными навыками. В связи с этим оценка размерных характеристик позволяет выявлять различия только в случаях резкого уменьшения площади корковых представительств. Требует уточнения вопрос, связанный со стабильностью корковых представительств у здоровых лиц и воспроизводимостью результатов при проведении повторных картирований. Важно также отметить необходимость стандартизации методологии картирования, включая такие параметры, как интенсивность стимуляции, количество точек стимуляции, необходимость использование сетки, размер её ячеек, количество стимулов в каждой ячейке и т.д. Это позволит проводить сравнение результатов исследований, проведенных в разных лабораториях, и будет способствовать более точному пониманию возможностей применения этого метода в оценке состояния верхнего мотонейрона.

При анализе изменений возбудимости моторной коры и реорганизации корковых представительств мышц важным является разделение изменений, вызванных первичным поражением, и вторичных изменений, обусловленных нейропластическими и адаптационными процессами, возникающими при поражении нижнего мотонейрона. В экспериментальных и клинических исследованиях показано, что поражение нижнего мотонейрона на любом уровне (от передних рогов спинного мозга до мышцы) может сопровождаться структурно-функциональной перестройкой первичной моторной коры и других регионов головного мозга [140, 147].

В нескольких исследованиях показано, что при поражении нижнего мотонейрона или спинальной порции кортикоспинального пути гипервозбудимость моторной коры сопровождается увеличением размеров корковых представительств паретичных мышц. В исследовании, проведенном S. Olivieri и соавт. (1999), у пациентов с постполиомиелитическим синдромом и поражением только проксимальных мышц одной руки обнаружены увеличение амплитуды ВМО, размера и взвешенной площади (сумма амплитуд ВМО со всех точек стимуляции) корковых представительств пораженной дельтовидной мышцы [147]. У пациентов со спинальной травмой выявлены увеличение амплитуды ВМО, угла наклона кривой «амплитуда – интенсивность», уменьшение внутрикоркового торможения, а также увеличение размеров корковых представительств мышц, иннервируемых каудальными по отношению к уровню повреждения сегментами спинного мозга [194]. В нескольких исследованиях также показано, что у пациентов с переднероговым поражением (при спинальных мышечных атрофиях, бульбоспинальной амиотрофии Кеннеди, постполиомиелитическом синдроме и болезни Хираяма) наблюдается увеличение амплитуды ВМО и отношения амплитуды ВМО к амплитуде М-ответа [69, 129, 147, 213]. При БАС-НМН, по нашим данным, напротив, наблюдается уменьшение средней амплитуды ВМО и взвешенной площади корковых представительств, а также собственно их площади у 33% пациентов. Это контрастирует с выявленным при постполиомиелитическом синдроме и травме спинного мозга увеличением размеров корковых представительств мышц. Кроме того, у пациентов с ММН, включенных в наше исследование в качестве группы сравнения, не было выявлено статистически значимых изменений площади и взвешенной площади корковых представительств при сравнении со здоровыми добровольцами, а в части случаев отмечено увеличение взвешенной площади и средней амплитуды ВМО в отличие от пациентов с БАС-НМН. В целом полученные данные позволяют рассматривать уменьшение взвешенной площади корковых представительств у пациентов с БАС и БАС-НМН и собственно площади у

пациентов с БАС как следствие первичного нейродегенеративного поражения, а не как вторичное изменение, обусловленное поражением нижнего мотонейрона.

В то же время важно отметить, что характер и выраженность нейропластических изменений моторной коры при поражении нижнего мотонейрона определяются многими факторами (возраст начала болезни, характер поражения, течение заболевания (острое/хронические и прогрессирующее/непрогрессирующее), локализация поражения, наличие сопутствующих чувствительных нарушений) [129]. При БАС и большинстве БАС-подобных синдромов наблюдается хроническое прогрессирующее поражение только двигательных нейронов или их аксонов, которое редко бывает полным. Реорганизация первичной моторной коры при таком варианте поражения до настоящего времени остается малоизученной и нуждается в уточнении в будущих исследованиях.

У пациентов с БАС-НМН нами также была проведена оценка диагностического значения различных показателей, определяемых с помощью навигационной ТМС. Было показано, что наибольшее значение в выявлении асимптомного поражения верхнего мотонейрона при БАС-НМН имеют снижение внутрикоркового торможения при стимуляции парными стимулами (выявляется у 70% пациентов), уменьшение продолжительности коркового ПМ (50%) и взвешенной площади корковых представительств АРВ (42%). Анализ всех определяемых при проведении навигационной ТМС показателей, по нашим данным, позволяет выявить поражение верхнего мотонейрона у 87,5% пациентов с БАС-НМН. Кроме того, нами было показано, что значения показателей навигационной ТМС у пациентов с БАС-НМН статистически значимо не зависят от стадии заболевания и наличия клинических признаков поражения шейно-грудного уровня цереброспинальной оси. В ранее проведенном крупном исследовании с включением пациентов с различными формами БАС также было показано, что наиболее чувствительными и специфичными маркерами поражения верхнего мотонейрона являются уменьшение внутрикоркового торможения при стимуляции парными стимулами и продолжительности коркового ПМ. В этой

работе также было отмечено, что диагностическая значимость ТМС не отличается у пациентов с разной степенью достоверности диагноза (по критериям El Escorial) и в завимости от наличия или отсутствия клинических признаков поражения верхнего мотонейрона [133]. Полученные данные демонстрируют перспективность применения навигационной ТМС для выявления поражения верхнего мотонейрона при БАС-НМН.

В настоящем исследовании впервые изучалось диагностическое значение навигационного ТМС-картирования у пациентов с БАС-НМН. Было выявлено, что уменьшение взвешенной площади выявляется у 42% пациентов с БАС-НМН. Кроме того, уменьшение собственно площади было выявлено у 33% пациентов с БАС-НМН, несмотря на отсутствие статистически значимого уменьшения этого показателя при проведении группового анализа. Это позволяет рассматривать ТМС-картирование моторной коры как новый перспективный подход к оценке функционального состояния верхнего мотонейрона при БАС, который может иметь значение как для диагностики заболевания, так и для прогнозирования и мониторирования его течения, а также уточнения патофизиологии нейродегенеративного процесса.

Для оценки структурного состояния верхнего мотонейрона в настоящем исследовании использовались методы нейровизуализации – ВОМ и ДТ-МРТ. При анализе результатов ВОМ у пациентов с классическим БАС было выявлено билатеральное уменьшение объёма СВ в пре-/постцентральных извилинах (сенсомоторная кора) и затылочной доле (зрительная кора). Уменьшение объёма СВ в первичной моторной коре, локализованной в прецентральных извилинах, ранее было показано в большинстве других работ с применением ВОМ у пациентов с БАС и подтверждено в трех мета-анализах [44, 180, 181]. Основной причиной атрофии первичной моторной коры при БАС являются, вероятно, дегенеративные изменения, приводящие к уменьшению количества гигантских пирамидных клеток Беца и других нейронов, например, тормозных ГАМКергических интернейронов.

Выявленное нами уменьшение объёма СВ в постцентральных извилинах, являющихся местом локализации первичной соматосенсорной коры, ранее также было отмечено в некоторых других исследованиях [51, 90, 181]. Предполагается, что атрофия постцентральных извилин при БАС может иметь вторичный характер и отражать деафферентацию соматосенсорной коры вследствие нарушения её связей с первичной моторной корой [90]. С другой стороны, постцентральная извилина также содержит мотонейроны и является одним из важных источников нисходящих кортикоспинальных проекций [174]. По нашим данным, как у здоровых лиц, так и у пациентов с БАС и БАС-НМН часть корковых представительств АРВ располагается в пределах постцентральных извилин. Кроме того, уменьшение объёма СВ в пре- и постцентральных извилинах у пациентов с БАС нами было выявлено в виде единого кластера. Эти данные позволяют предполагать, что уменьшение объёма СВ в постцентральных извилинах у пациентов с БАС может быть связано также и с дегенерацией расположенных в них мотонейронов.

Кроме сенсомоторной коры, у пациентов с БАС нами было выявлено статистически значимое билатеральное уменьшение объёма СВ в затылочных долях – в области клина и язычной извилины. Это согласуется с результатами некоторых ранее проведенных исследований с применением ВОМ [21, 33]. Кроме того, при БАС в затылочной коре также выявлены функциональные нарушения – гипометаболизм глюкозы по данным ПЭТ [148] и уменьшение амплитуды корковых пиков зрительных вызванных потенциалов [139]. Предполагается, что указанные изменения затылочной коры развиваются вследствие нарушения её связей с первичной моторной корой. На это указывают, в частности, результаты исследований с применением фМРТ покоя, выявивших при БАС нарушение функциональной коннективности в затылочной и височной долях [121]. Кроме того, в патоморфологических исследованиях показано наличие при БАС астроглиоза в субкортикальном белом веществе затылочных долей, что указывает на вторичность поражения СВ [116]. Полученные данные подтверждают наличие

при классическом БАС мультисистемного поражения, не ограниченного моторной системой.

У пациентов с БАС-НМН нейровизуализационное обследование включало ВОМ и ДТ-МРТ, что позволило оценить структурное состояние как моторной коры, так и кортикоспинальных путей. Как и в нескольких ранее проведенных исследованиях [178, 186, 220], статистически значимых изменений объёма СВ и ФА кортикоспинальных путей у пациентов с БАС-НМН в нашем исследовании выявлено не было. Это может быть связано с патогенетическими особенностями нейродегенеративного процесса при БАС-НМН, определяющими более медленное прогрессирование заболевания и позднее появление или даже отсутствие клинических признаков поражения верхнего мотонейрона. Важно отметить, что в патоморфологических исследованиях показано, что дегенеративные изменения в моторной коре у пациентов с БАС-НМН выражены в меньшей степени, чем у пациентов с классическим БАС, а в части случаев они ограничены наличием внутриклеточных включений без дегенеративного поражения [160]. Другим важным аспектом является гетерогенность выраженности поражения моторной коры у пациентов с БАС-НМН, подтвержденная, в частности, в нашем исследовании высокой вариабельностью значений МП и площади корковых представительств АРВ. В целом полученные данные подтверждают низкую чувствительность ВОМ и ДТ-МРТ в выявлении поражения верхнего мотонейрона у пациентов с БАС-НМН.

ЗАКЛЮЧЕНИЕ

Таким образом, в настоящем исследовании проведено изучение синдрома верхнего мотонейрона с анализом клинических особенностей заболевания, результатов навигационной ТМС и нейровизуализационного обследования у пациентов с классическим БАС и БАС-НМН.

Полученные в работе данные подтверждают более доброкачественное течение БАС при отсутствии клинических признаков синдрома верхнего мотонейрона. Нами была выявлена высокая частота ложноположительной диагностики БАС в этих случаях, что определяет важность разработки объективных инструментальных методов верификации поражения верхнего мотонейрона.

В настоящем исследовании для изучения поражения верхнего мотонейрона при классическом БАС и БАС-НМН использовались навигационная ТМС и методы нейровизуализации (ВОМ, ДТ-МРТ). Впервые для оценки реорганизации корковых представительств мышцы кисти при БАС использовалось навигационное ТМС-картирование моторной коры с расчетом параметров, характеризующих корковые представительства исследованной мышцы.

У пациентов с классическим БАС выявлены признаки дегенеративного поражения моторной коры в виде снижения её возбудимости, уменьшения площади и взвешенной площади корковых представительств, а также уменьшения объёма СВ по данным ВОМ. Указанные изменения в различной степени отражают тяжесть заболевания и могут рассматриваться как биомаркеры нейродегенеративного процесса.

У пациентов с БАС-НМН выявлены признаки гипервозбудимости моторной коры в виде уменьшения внутрикоркового торможения (при стимуляции парными стимулами и регистрации коркового ПМ) и уменьшение взвешенной площади корковых представительств АРВ, которые не сопровождаются структурными изменениями моторной коры (по данным ВОМ) и кортикоспинальных трактов (по данным ДТ-МРТ). Навигационная ТМС выявляет поражение верхнего

мотонейрона у 87,5% пациентов с этой формой БАС, что позволяет рекомендовать данный метод для верификации асимптомного поражения верхнего мотонейрона.

Полученные в работе данные могут быть основанием для дальнейшего изучения патофизиологических механизмов гетерогенности нейродегенеративного процесса при БАС, разработки диагностических и прогностических маркеров и методов мониторирования течения заболевания.

Важным направлением будущих исследований является уточнение чувствительности и специфичности отдельных методик навигационной ТМС на более крупных выборках пациентов, проведение исследований в динамике, в том числе, в комбинации с современными методами нейровизуализации и в сопоставлении с клиническими характеристиками заболевания. Необходимо дальнейшее накопление данных относительно наиболее стабильных и воспроизводимых параметров, характеризующих корковые представительства мышц в норме, а также изучение особенностей их реорганизации при БАС и других заболеваниях, поражающих двигательную систему.

ВЫВОДЫ

1. Боковой амиотрофический склероз без клинических признаков поражения верхнего мотонейрона характеризуется более медленным прогрессированием ($p=0,019$) и более поздним вовлечением второго (следующего) уровня цереброспинальной оси ($p=0,039$) по сравнению с классическими случаями заболевания, характеризующимися симптомами поражения верхнего и нижнего мотонейронов. При отсутствии клинических признаков поражения верхнего мотонейрона частота ложноположительной диагностики БАС до обследования в специализированном центре составляет 26%.
2. У пациентов с классическим боковым амиотрофическим склерозом при проведении навигационной транскраниальной магнитной стимуляции выявляется уменьшение площади ($p<0,001$) и взвешенной площади корковых представительств мышцы кисти ($p<0,001$), что сопровождается билатеральным увеличением моторного порога ($p<0,001$) и минимальной латентности вызванного моторного ответа ($p<0,05$). При боковом амиотрофическом склерозе без клинических признаков поражения верхнего мотонейрона выявляется уменьшение взвешенной площади корковых представительств мышцы кисти ($p<0,05$) без статистически значимого изменения их площади, а увеличение моторного порога регистрируется только в доминантном полушарии ($p<0,05$) при отсутствии замедления проведения по кортикоспинальным трактам.
3. При классическом боковом амиотрофическом склерозе увеличение пассивного моторного порога и уменьшение площади корковых представительств мышцы кисти статистически значимо коррелируют с выраженностью поражения верхнего мотонейрона и тяжестью течения заболевания. У пациентов с боковым амиотрофическим склерозом без клинических признаков поражения верхнего мотонейрона связь между клиническими и нейрофизиологическими показателями отсутствует.

4. При боковом амиотрофическом склерозе без клинических признаков поражения верхнего мотонейрона регистрируются уменьшение внутрикоркового торможения при стимуляции парными стимулами ($p<0,05$) и уменьшение продолжительности коркового периода молчания ($p<0,05$), что свидетельствует о гипервозбудимости моторной коры.
5. Применение навигационной транскраниальной магнитной стимуляции позволяет верифицировать поражение верхнего мотонейрона у 87,5% пациентов с боковым амиотрофическим склерозом без клинических признаков его вовлечения и подтвердить наличие в этих случаях генерализованного поражения двигательной системы. Наибольшее диагностическое значение в выявлении асимптомного поражения верхнего мотонейрона при боковом амиотрофическом склерозе имеют уменьшение внутрикоркового торможения при стимуляции парными стимулами (70% пациентов), уменьшение продолжительности коркового периода молчания (50%) и уменьшение взвешенной площади корковых представительств мышцы кисти (42%).
6. Уменьшение объёма серого вещества как в моторных (прецентральные извилины), так и в немоторных (затылочные доли) областях коры головного мозга выявляется только при классическом боковом амиотрофическом склерозе. При боковом амиотрофическом склерозе без клинических признаков поражения верхнего мотонейрона воксель-ориентированная морфометрия и диффузионно-тензорная МРТ не выявляют структурного поражения моторной коры и кортикоспинальных трактов.

ПРАКТИЧЕСКИЕ РЕКОМЕНДАЦИИ

1. Для верификации асимптомного поражения верхнего мотонейрона при подозрении на боковой амиотрофический склероз рекомендуется проведение диагностической транскраниальной магнитной стимуляции с оценкой внутрикоркового торможения при стимуляции парными стимулами, определением продолжительности коркового периода молчания и проведением навигационного картирования моторной коры.
2. Картирование моторной коры с помощью навигационной транскраниальной магнитной стимуляции рекомендуется к применению как новый ценный нейрофизиологический метод для объективизации и изучения патофизиологических механизмов нейродегенеративного поражения моторной коры при боковом амиотрофическом склерозе.

СПИСОК СОКРАЩЕНИЙ И УСЛОВНЫХ ОБОЗНАЧЕНИЙ

БАС	–	боковой амиотрофический склероз
БАС-НМН	–	боковой амиотрофический склероз с клинически изолированным поражением нижнего мотонейрона
БДН	–	болезнь двигательного нейрона
ВМО	–	вызванный моторный ответ
ВОМ	–	воксель-ориентированная морфометрия
ВПМП	–	время периферического моторного проведения
ВЦМП	–	время центрального моторного проведения
ГАМК	–	гамма-аминомасляная кислота
ДТ-МРТ	–	диффузионно-тензорная магнитно-резонансная томография
ЛВД	–	лобно-височная деменция
ММН	–	моторная мультифокальная невропатия
МП	–	моторный порог
МРТ	–	магнитно-резонансная томография
ПБП	–	прогрессирующий бульбарный паралич
ПБС	–	первичный боковой склероз
ПМ	–	период молчания
ПМА	–	прогрессирующая мышечная атрофия
ПЭТ	–	позитронно-эмиссионная томография
РНК	–	рибонуклеиновая кислота
СВ	–	серое вещество
СИПНМ	–	синдром изолированного поражения нижнего мотонейрона
ССН	–	синдром свисающих ног
ССР	–	синдром свисающих рук
ТМС	–	транскраниальная магнитная стимуляция
ФА	–	фракционная анизотропия
ЭМГ	–	электромиография

ALS FRS-R – Amyotrophic Lateral Sclerosis Functional Rating Scale Revised, пересмотренная шкала нарушений функций при БАС

AMPA – α-amino-3-hydroxy-5-methyl-4-isoxazolepropionic acid, α-амино-3-гидрокси-5-метил-4-изоксазолпропионовая кислота

APB – abductor pollicis brevis, короткая мышца, отводящая большой палец кисти

C9ORF72 – chromosome 9 open reading frame 72 gene

FDRcorr – False Discovery Rate Correction

FLAIR – fluid-attenuated inversion recovery, режим с подавлением сигнала свободной воды

FUS/TLS – fused in sarcoma/translocated in liposarcoma protein

ICF – intracortical facilitation, внутрикорковое облегчение

MMT – Manual Muscle Testing, мануальное мышечное тестирование

MNI – Montreal Neurological Institute

MRC – Medical Research Council

NAA – N-ацетиласпартат

NMDA – *N*-methyl-D-aspartate, N-метил-D-аспартат

SICI – short-interval cortical inhibition, короткоинтервальное внутрикорковое торможение

SOD1 – superoxide dismutase 1, супероксиддисмутаза 1

SP – single pulse, одиночный стимул

TDP-43 – TAR DNA binding protein-43

UMN – upper motor neuron, верхний мотонейрон

СПИСОК ЛИТЕРАТУРЫ

1. Абрамычева, Н.Ю. Молекулярная структура бокового амиотрофического склероза в российской популяции / Н.Ю. Абрамычева, Е.В. Лысогорская, Ю.С. Шпилюкова и др. // Нервно-мышечные болезни. – 2016. – Т. 6, № 4. – С. 21–27.
2. Алексеева, Т.М. Мономелическая амиотрофия – редкий вариант болезни нижнего мотонейрона (2 клинических наблюдения) / Т.М. Алексеева, В.С. Демешонок, Н.Ю. Александров и др. // Анналы клинической и экспериментальной неврологии. – 2015. – Т. 9, № 3. – С. 61–65.
3. Григорьев, В.В. Изменение процессов выброса и обратного захвата глутамата в условиях новой трансгенной модели бокового амиотрофического склероза на мышах / В.В. Григорьев, А.Д. Ефимова, А.А. Устюгов и др. // Доклады академии наук. – 2016. – Т. 468, № 1. – С. 100–102.
4. Завалишин, И.А. Клиника, классификация, диагностика / И.А. Завалишин, Н.И. Стойда, И.Е. Шитикова // Боковой амиотрофический склероз : руководство для врачей / под ред. И.А. Завалишина. – М. : Евразия+, 2007. – С. 51–129.
5. Завалишин, И.А. Этапы разработки проблемы БАС / И.А. Завалишин, А.В. Переседова // Боковой амиотрофический склероз : руководство для врачей / под ред. И.А. Завалишина. – М. : Евразия+, 2007. – С. 9–25.
6. Захарова, М.Н. Этиология и патогенез / М.Н. Захарова, А.В. Васильев, Л.В. Брылёв // Боковой амиотрофический склероз : руководство для врачей / под ред. И.А. Завалишина. – М. : Евразия+, 2007. – С. 353–423.
7. Ковражкина, Е.А. Клинический полиморфизм бокового амиотрофического склероза / Е.А. Ковражкина, О.Д. Разинская, Л.В. Губский // Журнал неврологии и психиатрии им. С.С. Корсакова. – 2017. – Т. 117, №. 8. – С. 4–10.

8. Левицкий, Г.Н. Когнитивные нарушения при боковом амиотрофическом склерозе / Г.Н. Левицкий, В.М. Гилод, Р.В. Чуб // Журнал неврологии и психиатрии им. С.С. Корсакова – 2015. – Т. 115, № 10. – С. 11–15.
9. Лысогорская, Е.В. Роль метаболизма РНК в патогенезе бокового амиотрофического склероза / Е.В. Лысогорская, Н.Ю. Абрамычева, С.Н. Иллариошкин, М.Н. Захарова // Нейрохимия. – 2012. – Т. 29, № 3. – С. 247–252.
10. Меркулова, Д.М. Моторная мультифокальная невропатия – заболевание, имитирующее боковой амиотрофический склероз / Д.М. Меркулова, Ю.А. Меркулов, О.В. Головкина, Ю.В. Кононенко // Российский медицинский журнал. – 2005. – Т. 13, №. 1. – С. 23–26.
11. Меркулова, Д.М. Электродиагностика и патофизиология / Д.М. Меркулова, С.С. Никитин, Ю.А. Меркулов, Л.Ф. Касаткина // Боковой амиотрофический склероз : руководство для врачей / под ред. И.А. Завалишина. – М. : Евразия+, 2007. – С.131–193.
12. Никитин, С.С. Магнитная стимуляция в диагностике и лечении болезней нервной системы : руководство для врачей / С.С. Никитин, А.Л. Куренков. – М. : Сашко, 2003. – 378 с.
13. Никитин, С.С. Организация движений в норме и при поражении нисходящих двигательных путей (физиологические и патофизиологические аспекты) / С.С. Никитин // Синдром верхнего мотонейрона / под ред. И.А. Завалишина, А.И. Осадчих, Я.В. Власова. – Самарское отделение литфонда, 2005. – С. 55–112.
14. Попова, Л.М. Амиотрофический боковой склероз в условиях продленной жизни / Л.М. Попова. – М. : Медицина, 1998. – 144 с.
15. Стучевская, Т.Р. Магнитно-резонансная томография головного мозга у пациентов с классическим боковым амиотрофическим склерозом и его атипичными вариантами / Т.Р. Стучевская, Л.А. Тютин, А.В. Поздняков и др. // Неврол журн. – 2015. – Т. 20, № 4. – С. 29–35.

16. Хондкариан, О.А. Боковой амиотрофический склероз / О.А. Хондкариан, Т.Л. Бунина, И.А. Завалишин. – М. : Медицина, 1978. – 264 с.
17. Червяков, А.В. Картирование моторного представительства m. abductor pollicis brevis у здоровых добровольцев с применением навигационной транскраниальной магнитной стимуляции NBS eXimia Nexstim / А.В. Червяков, М.А. Пирадов, М.А. Назарова и др. // Анналы клинической и экспериментальной неврологии. – 2012. – Т.6, № 3. – С. 14–17.
18. Шток, В.Н. Справочник по формулированию клинического диагноза болезней нервной системы / В.Н. Шток, О.С. Левин (ред.). – М. : ООО «Медицинское информационное агентство», 2006. – С. 149–152.
19. Agosta, F. The El Escorial criteria: Strengths and weaknesses / F. Agosta, A. Al–Chalabi, M. Filippi et al. // Amyotroph Lateral Scler Front Degener. – 2015. – Vol. 16, № 1–2. – P. 1–7.
20. Agosta, F. Neuroimaging in amyotrophic lateral sclerosis: current and emerging uses / F. Agosta, E.G. Spinelli, M. Filippi // Expert Rev Neurother. – 2018. – Vol. 18, № 5. – P. 395–406.
21. Agosta, F. The cortical signature of amyotrophic lateral sclerosis / F. Agosta, P. Valsasina, N. Riva et al. // PLoS One. – 2012. – Vol. 7, № 8. – e42816.
22. Al-Chalabi, A. Amyotrophic lateral sclerosis: moving towards a new classification system / A. Al-Chalabi, O. Hardiman, M.C. Kiernan // Lancet Neurol. – 2016. – Vol. 15, № 11. – P. 1182–1194.
23. Al-Chalabi, A. Gene discovery in amyotrophic lateral sclerosis: implications for clinical management / A. Al-Chalabi, L.H. van den Berg, J. Veldink // Nat Rev Neurol. – 2017. – Vol. 13, № 2. – P. 96–104.
24. Al-Chalabi, A. The epidemiology of ALS: a conspiracy of genes, environment and time / A. Al-Chalabi, O. Hardiman // Nat Rev Neurol. – 2013. – Vol. 9, № 11. – P. 617–628.
25. Andersen, P.M. EFNS guidelines on the Clinical Management of Amyotrophic Lateral Sclerosis (MALS) – revised report of an EFNS task force /

P.M. Andersen, S. Abrahams, G.D. Borasio et al. // Eur J Neurol. – 2012. – Vol. 19, № 3. – P. 360–375.

26. Attarian, S. Magnetic stimulation including the triple-stimulation technique in amyotrophic lateral sclerosis / S. Attarian, A. Verschueren, J. Pouget // Muscle Nerve. – 2007. – Vol. 36, № 1. – P. 55–61.
27. Attarian, S. Transcranial magnetic stimulation in lower motor neuron diseases / S. Attarian, J.P. Azulay, D. Lardillier et al. // Clin Neurophysiol. – 2005. – Vol. 116, № 1. – P. 35–42.
28. Bae, J.S. Dissociation of Structural and Functional Integrities of the Motor System in Amyotrophic Lateral Sclerosis and Behavioral-Variant Frontotemporal Dementia / J.S. Bae, M. Ferguson, R. Tan et al. // J Clin Neurol. – 2016. – Vol. 12, № 2. – P. 209–217.
29. Bae, J.S. The puzzling case of hyperexcitability in amyotrophic lateral sclerosis / J.S. Bae, N.G. Simon, P. Menon // J Clin Neurol. – 2013. – Vol. 9, № 2. – P. 65–74.
30. Barker, A.T. Non-invasive magnetic stimulation of human motor cortex / A.T. Barker, R. Jalinous, I.L. Freeston // Lancet. – 1985. – Vol. 1, № 8437. – P. 1106–1107.
31. Barz, A. Motor Cortex Reorganization in Patients with Glioma Assessed by Repeated Navigated Transcranial Magnetic Stimulation – A Longitudinal Study / A. Barz, A. Noack, P. Baumgarten et al. // World Neurosurg. – 2018. – Vol. 112. – P. 442–453.
32. Baumer, D. Advances in motor neurone disease / D. Baumer, K. Talbot, M.R.Turner // J R Soc Med. – 2014. – Vol. 107, № 1. – P. 14–21.
33. Bede, P. Grey matter correlates of clinical variables in amyotrophic lateral sclerosis (ALS): a neuroimaging study of ALS motor phenotype heterogeneity and cortical focality / P. Bede, A. Bokde, M. Elamin // J Neurol Neurosurg Psychiatry. – 2013. – Vol. 84, № 7. – P. 766–73.

34. Blasco, H. The glutamate hypothesis in ALS: pathophysiology and drug development / H. Blasco, S. Mavel, P. Corcia, P.H. Gordon // Curr Med Chem. – 2014. – Vol. 21, № 31. – P. 3551–3575.
35. Brain, W.R. Diseases of the nervous system / Brain, W.R. // London : Oxford University Press, 1933.
36. Brooks, B.R. El Escorial revisited: revised criteria for the diagnosis of amyotrophic lateral sclerosis / B.R. Brooks, R.G. Miller, M. Swash, T.L. Munsat // Amyotroph Lateral Scler Other Motor Neuron Disord. – 2000. – Vol. 1, № 5. – P. 293–299.
37. Brown, R.H. Amyotrophic Lateral Sclerosis / R.H. Brown, A.N. Al-Chalabi // N Engl J Med. – 2017. – Vol. 377, № 2. – P. 162–172.
38. Byrne, S. Rate of familial amyotrophic lateral sclerosis: a systematic review and meta-analysis / S. Byrne, C. Walsh, C. Lynch et al. // J Neurol Neurosurg Psychiatry. – 2011. – Vol. 82, № 6. – P. 623–627.
39. Caramia, M.D. Excitability changes of muscular responses to magnetic brain stimulation in patients with central motor disorders / M.D. Caramia, P. Cicinelli, C. Paradiso et al. // Electroencephalogr Clin Neurophysiol. – 1991. – Vol. 81, № 4. – P. 243–250.
40. Cavaleri, R. The number of stimuli required to reliably assess corticomotor excitability and primary motorcortical representations using transcranial magnetic stimulation (TMS): a systematic review and meta-analysis / R. Cavaleri, S.M. Schabrun, L.S. Chipchase // Syst Rev. – 2017. – Vol. 6, № 1. – P. 48.
41. Cedarbaum, J.M. The ALSFRS-R: a revised ALS functional rating scale that incorporates assessments of respiratory function. BDNF ALS Study Group (Phase III) / J.M. Cedarbaum, N. Stambler, E. Malta et al. // J Neurol Sci. – 1999. – Vol. 169, № 1–2. – P. 13–21.
42. Cervo, A. The combined use of conventional MRI and MR spectroscopic imaging increases the diagnostic accuracy in amyotrophic lateral sclerosis / A. Cervo, S. Cocozza, F. Sacca et al. // Eur J Radiol. – 2015. – Vol. 84, № 1. – P. 151–157.

43. Chen, R. The clinical diagnostic utility of transcranial magnetic stimulation: report of an IFCN committee / R. Chen, D. Cros, A. Curra et al. // Clin Neurophysiol. – 2008. – Vol. 119, № 3. – P. 504–532.
44. Chen, Z. Grey matter volume changes over the whole brain in amyotrophic lateral sclerosis: A voxel-wise meta-analysis of voxel based morphometry studies / Z. Chen, L. Ma // Amyotroph Lateral Scler. – 2010. – Vol. 11, № 6. – P. 549–554.
45. Chio, A. Global epidemiology of amyotrophic lateral sclerosis: a systematic review of the published literature / A. Chio, G. Logroscino, B.J. Traynor et al. // Neuroepidemiology. –2013. – Vol. 41, № 2. – P. 118–130.
46. Chio, A. Neuroimaging in amyotrophic lateral sclerosis: insights into structural and functional changes / A. Chio, M. Pagani, F. Agosta // Lancet Neurol. – 2014. – Vol. 13, № 12. – P. 1228–1240.
47. Chio, A. Phenotypic heterogeneity of amyotrophic lateral sclerosis: a population based study / A. Chio, A. Calvo, C. Moglia et al. // J Neurol Neurosurg Psychiatry. – 2011. – Vol. 82, № 7. – P. 740–746.
48. Ciccarelli, O. Probabilistic diffusion tractography: a potential tool to assess the rate of disease progression in amyotrophic lateral sclerosis / O. Ciccarelli, T.E. Behrens, D.R. Altmann et al. // Brain. – 2006. – Vol. 129 (Pt 7). – P. 1859–1871.
49. Clark, R. Inhibitory dysfunction in amyotrophic lateral sclerosis: future therapeutic opportunities / R. Clark, C. Blizzard, T. Dickson // Neurodegener Dis Manag. – 2015. – Vol. 5, № 6. – P. 511–525.
50. Corcia, P. Genetics of amyotrophic lateral sclerosis / P. Corcia, P. Couratier, H. Blasco et al. // Rev Neurol (Paris). – 2017. – Vol. 173, № 5. – P. 254–262.
51. Cosottini, M. Structural and functional evaluation of cortical motor areas in Amyotrophic Lateral Sclerosis / M. Cosottini, I. Pesaresi, S. Piazza et al. // Exp Neurol. – 2012. – Vol. 234, № 1. – P. 169–180.

52. Costa, J. Awaji criteria for the diagnosis of amyotrophic lateral sclerosis: a systematic review / J. Costa, M. Swash, M. de Carvalho // Arch Neurol. – 2012. – Vol. 69, № 11. – P. 1410–6.
53. Couratier, P. Epidemiology of amyotrophic lateral sclerosis: A review of literature / P. Couratier, P. Corcia, G. Lautrette et al. // Rev Neurol (Paris). – 2016. – Vol. 172, № 1. – P. 37–45.
54. Cunningham, D.A. Functional somatotopy revealed across multiple cortical regions using a model of complex motor task / D.A. Cunningham, A. Machado, G.H. Yue et al. // Brain Res. – 2013. – Vol. 1531. – P. 25–36.
55. de Carvalho, M. Electrodiagnostic criteria for diagnosis of ALS / M. de Carvalho, R. Dengler, A. Eisen et al. // Clin Neurophysiol. – 2008. – Vol. 119, № 3. – P. 497–503.
56. de Carvalho, M. Motor responses evoked by transcranial magnetic stimulation and peripheral nerve stimulation in the ulnar innervation in amyotrophic lateral sclerosis: the effect of upper and lower motor neuron lesion / M. de Carvalho, A. Turkman, M. Swash // J Neurol Sci. – 2003. – Vol. 210, № 1–2. – P. 83–90.
57. de Carvalho, M. Cortical muscle representation in amyotrophic lateral sclerosis patients: changes with disease evolution / M. de Carvalho, P.C. Miranda, M.L. Luís et al. // Muscle Nerve. – 1999. – Vol. 22, № 12. – P. 1684–92.
58. Dervishi, I. Incorporating upper motor neuron health in ALS drug discovery / I. Dervishi, P.H. Ozdinler // Drug Discov Today. – 2018. – Vol. 23, № 3. – P. 696–703.
59. Devine, M.S. Exposing asymmetric gray matter vulnerability in amyotrophic lateral sclerosis / M.S. Devine, K. Pannek, A. Coulthard et al. // Neuroimage Clin. – 2015. – Vol. 7. – P. 782–787.
60. Di Lazzaro, V. I-wave origin and modulation / V. Di Lazzaro, P. Profice, F. Ranieri et al. // Brain Stimul. – 2012. – Vol. 5, № 4. – P. 512–525.
61. Di Lazzaro, V. The contribution of transcranial magnetic stimulation in the functional evaluation of microcircuits in human motor cortex / V. Di Lazzaro, U. Ziemann // Front Neural Circuits. – 2013. – Vol. 7. – P. 18.

62. Do-Ha, D. Impairments in Motor Neurons, Interneurons and Astrocytes Contribute to Hyperexcitability in ALS: Underlying Mechanisms and Paths to Therapy / D. Do–Ha, Y. Buskila, L. Ooi // Mol Neurobiol. – 2017. – Vol. 55, № 2. – P. 1410–1418.
63. Eisen, A. Cortical magnetic stimulation in amyotrophic lateral sclerosis / A. Eisen, W. Shytbel, K. Murphy // Muscle Nerve. – 1990. – Vol. 13, № 2. – P. 146–151.
64. Eisen, A. Cortical excitability in amyotrophic lateral sclerosis: a clue to pathogenesis / A. Eisen, B. Pant, H. Stewart // Can J Neurol Sci. – 1993. – Vol. 20, №1. – P. 11–16.
65. Eisen, A. Cortical influences drive amyotrophic lateral sclerosis / A. Eisen, H. Braak, K. Del Tredici et al. // J Neurol Neurosurg Psychiatry. – 2017. – Vol. 88, № 11. – P. 917–924.
66. Eisen, A. The split hand syndrome in amyotrophic lateral sclerosis / A. Eisen, S. Kuwabara // J Neurol Neurosurg Psychiatry. – 2012. – Vol. 83, № 4. – P. 399–403.
67. Eisen, A.A. Historical aspects of motor neuron diseases / A.A. Eisen // Handb Clin Neurol. – 2007. – Vol. 82. – P. 1–11.
68. Esser, S.K. Modeling the effects of transcranial magnetic stimulation on cortical circuits / S.K. Esser, S.L. Hill, G. Tononi // J Neurophysiol. – 2005. – Vol. 94, № 1. – P. 622–639.
69. Farrar, M.A. Corticomotoneuronal integrity and adaptation in spinal muscular atrophy / M.A. Farrar, S. Vucic, H.M. Johnston // Arch Neurol. – 2012. – Vol. 69, № 4. – P. 467–73.
70. Filippini, N. Corpus callosum involvement is a consistent feature of amyotrophic lateral sclerosis / N. Filippini, G. Douaud, C.E. Mackay et al. // Neurology. – 2010. – Vol. 75, № 18. – P. 1645–1652.
71. Flanders, M. Functional somatotopy in sensorimotor cortex / M. Flanders // Neuroreport. – 2005. – Vol. 16, № 4. – P. 313–6.

72. Florence, J.M. Clinical trials in Duchenne dystrophy. Standardization and reliability of evaluation procedures / J.M. Florence, S. Pandya, W.M. King et al. // Phys Ther. – 1984. – Vol. 64, № 1. – P. 41–45.
73. Floyd, A.G. Transcranial magnetic stimulation in ALS: utility of central motor conduction tests / A.G. Floyd, Q.P. Yu, P. Piboolnurak et al. // Neurology. – 2009. – Vol. 72, № 6. – P. 498–504.
74. Foerster, B.R. An imbalance between excitatory and inhibitory neurotransmitters in amyotrophic lateral sclerosis revealed by use of 3-T proton magnetic resonance spectroscopy / B.R. Foerster, M.G. Pomper, B.C. Callaghan et al. // JAMA Neurol. – 2013. – Vol. 70, № 8. – P. 1009–1016.
75. Foerster, B.R. Decreased motor cortex gamma-aminobutyric acid in amyotrophic lateral sclerosis / B.R. Foerster, B.C. Callaghan, M. Petrou et al. // Neurology. – 2012. – Vol. 78, № 20. – P. 1596–1600.
76. Foerster, B.R. Diagnostic accuracy of diffusion tensor imaging in amyotrophic lateral sclerosis: a systematic review and individual patient data meta-analysis / B.R. Foerster, B.A. Dwamena, M. Petrou et al. // Acad Radiol. – 2013. – Vol. 20, № 9. – P. 1099–1106.
77. Foerster, B.R. Multimodal MRI as a diagnostic biomarker for amyotrophic lateral sclerosis / B.R. Foerster, R.C. Carlos, B.A. Dwamena et al. // Ann Clin Transl Neurol. – 2014. – Vol. 1, № 2. – P. 107–114.
78. Freund, P. Corticomotor representation to a human forearm muscle changes following cervical spinal cord injury / P. Freund, J. Rothwell, M. Craggs et al. // Eur J Neurosci. – 2011. – Vol. 34. – P. 1839–46.
79. Furtula, J. Upper motor neuron involvement in amyotrophic lateral sclerosis evaluated by triple stimulation technique and diffusion tensor MRI / J. Furtula, B. Johnsen, J. Frandsen et al. // J Neurol. – 2013. – Vol. 260, № 6. – P. 1535–1544.
80. Galvin, M. Patient journey to a specialist amyotrophic lateral sclerosis multidisciplinary clinic: an exploratory study / M. Galvin, C. Madden, S. Maguire et al. // BMC Health Serv Res. – 2015. – Vol. 15. – P. 571.

81. Gamez, J. Flail arm syndrome of Vulpian-Bernhart's form of amyotrophic lateral sclerosis / J. Gamez, C. Cervera, A. Codina // J Neurol Neurosurg Psychiatry. – 2009. – Vol. 67. – P. 258.
82. Garg, N. Differentiating lower motor neuron syndromes / N. Garg, S.B. Park, S. Vucic et al. // J Neurol Neurosurg Psychiatry. – 2017. – Vol. 88, № 6. – P. 474–483.
83. Geevasinga, N. Pathophysiological and diagnostic implications of cortical dysfunction in ALS / N. Geevasinga, P. Menon, P.H. Ozdinler // Nat Rev Neurol. – 2016. – Vol. 12, № 11. – P. 651–661.
84. Geevasinga, N. Diagnostic utility of cortical excitability studies in amyotrophic lateral sclerosis / N. Geevasinga, P. Menon, C. Yiannikas et al. // Eur J Neurol. – 2014. – Vol. 21, № 12. – P. 1451–1457.
85. Geraldo, A.F. Beyond fractional anisotropy in amyotrophic lateral sclerosis: the value of mean, axial, and radial diffusivity and its correlation with electrophysiological conductivity changes / A.F. Geraldo, J. Pereira, P. Nunes et al. // Neuroradiology. – 2018. – Vol. 60, № 5. – P. 505–515.
86. Geser, F. Motor neuron disease clinically limited to the lower motor neuron is a diffuse TDP-43 proteinopathy / F. Geser, B. Stein, M. Partain et al. // Acta Neuropathol. – 2011. – Vol. 121. – P. 509–17.
87. Grad, L.I. Clinical Spectrum of Amyotrophic Lateral Sclerosis (ALS) / L.I. Grad, G.A. Rouleau, J. Ravits et al. // Cold Spring Harb Perspect Med. – 2017. – Vol. 7, № 8. – a024117.
88. Grolez, G. The value of magnetic resonance imaging as a biomarker for amyotrophic lateral sclerosis: a systematic review / G. Grolez, C. Moreau, V. Danel–Brunaud et al. // BMC Neurol. – 2016. – Vol. 16, № 1. – P. 155.
89. Groppa, S. A practical guide to diagnostic transcranial magnetic stimulation: report of an IFCN committee / S. Groppa, A. Oliviero, A. Eisen et al. // Clin Neurophysiol. – 2012. – Vol. 123, № 5. – P. 858–882.

90. Grosskreutz, J. Widespread sensorimotor and frontal cortical atrophy in amyotrophic lateral sclerosis / J. Grosskreutz, J. Kaufmann, J. Frädrich et al. // BMC Neurol. – 2006. – Vol. 25. – P. 6–17.
91. Guerra, A. Neurophysiological features of motor cortex excitability and plasticity in Subcortical Ischemic Vascular Dementia: a TMS mapping study / A. Guerra, S. Petrichella, L. Vollero et al. // Clin Neurophysiol. – 2015. – Vol. 126, № 5. – P. 906–13.
92. Hu, M.T. Flail arm syndrome: a distinctive variant of amyotrophic lateral sclerosis / M.T. Hu, C.M. Ellis, A. Al-Chalabi et al. // J Neurol Neurosurg Psychiatry. – 1998. – Vol. 65. – P. 950–951.
93. Hübers, A. Clinical features and differential diagnosis of flail arm syndrome / A. Hübers, V. Hildebrandt, S. Petri et al. // J Neurol. – 2016. – Vol. 263, № 2. – P. 390–5.
94. Huynh, W. Assessment of the upper motor neuron in amyotrophic lateral sclerosis / W. Huynh, N.G. Simon, J. Grosskreutz // Clin Neurophysiol. – 2016. – Vol. 127, № 7. – P. 2643–2660.
95. Ince, P.G. Corticospinal tract degeneration in the progressive muscular atrophy variant of ALS / P.G. Ince, J. Evans, M. Knopp et al. // Neurology. – 2003. – Vol. 60. – P. 1252–8.
96. Iwanaga, K. Neuropathology of sporadic amyotrophic lateral sclerosis of long duration / K. Iwanaga, S. Hayashi, M. Oyake et al. // J Neurol Sci. – 1997. – Vol. 146. – P. 139–43
97. Jawdat, O. Amyotrophic Lateral Sclerosis Regional Variants (Brachial Amyotrophic Diplegia, Leg Amyotrophic Diplegia, and Isolated Bulbar Amyotrophic Lateral Sclerosis) / O. Jawdat, J.M. Statland, R.J. Barohn // Neurol Clin. – 2015. – Vol. 33, № 4. – P. 775–85.
98. Ji, A.L. Genetics insight into the amyotrophic lateral sclerosis/frontotemporal dementia spectrum / A.L. Ji, X. Zhang, W.W. Chen, W.J. Huang // J Med Genet. – 2017. – Vol. 54, № 3. – P. 145–154.

99. Jin, J. Hyperintensity of the corticospinal tract on FLAIR: A simple and sensitive objective upper motor neuron degeneration marker in clinically verified amyotrophic lateral sclerosis / J. Jin, F. Hu, Q. Zhang et al. // J Neurol Sci. – 2016. – Vol. 367. – P. 177–183.
100. Joint Task Force of the EFNS and the PNS. European Federation of Neurological Societies/Peripheral Nerve Society guideline on management of multifocal motor neuropathy // J Peripher Nerv Syst. – 2010. – Vol. 15. – P. 295–301.
101. Julkunen, P. Comparison of navigated and non-navigated transcranial magnetic stimulation for motor cortex mapping, motor threshold and motor evoked potentials / P. Julkunen, L. Säisänen, N. Danner et al. // Neuroimage. – 2009. – Vol. 44, № 3. – P. 790–5.
102. Julkunen, P. Methods for estimating cortical motor representation size and location in navigated transcranial magnetic stimulation / P. Julkunen // J Neurosci Methods. – 2014. – Vol. 232. – P. 125–33.
103. Kaufmann, P. Objective tests for upper motor neuron involvement in amyotrophic lateral sclerosis (ALS) / P. Kaufmann, S.L. Pullman, D.C. Shungu et al. // Neurology. – 2004. – Vol. 62, № 10. – P. 1753–1757.
104. Khedr, E.M. Cortical excitability of amyotrophic lateral sclerosis: transcranial magnetic stimulation study / E.M. Khedr, M.A. Ahmed, A. Hamdy // Neurophysiol Clin. – 2011. – Vol. 41, № 2. – P. 73–79.
105. Kim, W.K. Study of 962 patients indicates progressive muscular atrophy is a form of ALS / W.K. Kim, X. Liu, J. Sandner et al. // Neurology. – 2009. – Vol. 73. – P. 1686–92.
106. King, A.E. Excitotoxicity in ALS: Overstimulation, or overreaction? / A.E. King, A. Woodhouse, M.T.K. Kirkcaldie, J.C. Vickers // Exp Neurol. – 2016. – Vol. 275, Pt. 1. – P. 162–171.
107. Kleine, B.U. Prospective, blind study of the triple stimulation technique in the diagnosis of ALS / B.U. Kleine, H.J. Schelhaas, G. van Elswijk et al. // Amyotroph Lateral Scler. – 2010. – Vol. 11, № 1–2. – P. 67–75.

108. Kleinschmidt, A. Somatotopy in the human motor cortex hand area. A high-resolution functional MRI study / A. Kleinschmidt, M.F. Nitschke, J. Frahm // Eur J Neurosci. – 1997. – Vol.9, №10. – P.2178–86.
109. Komissarow, L. Triple stimulation technique (TST) in amyotrophic lateral sclerosis / L. Komissarow, J.D. Rollnik, D. Bogdanova et al. // Clin Neurophysiol. – 2004. – Vol. 115, № 2. – P. 356–360.
110. Kono, Y. Clinical characteristics associated with corticospinal tract hyperintensity on magnetic resonance imaging in patients with amyotrophic lateral sclerosis / Y. Kono, R. Sengoku, H. Mitsumura et al. // Clin Neurol Neurosurg. – 2014. – Vol. 127. – P. 1–4.
111. Kraemer, M. Diagnostic problems and delay of diagnosis in amyotrophic lateral sclerosis / M. Kraemer, M. Buerger, P. Berlit // Clin Neurol Neurosurg. – 2010. – Vol. 112, № 2. – P. 103–5.
112. Krieg, S.M. Protocol for motor and language mapping by navigated TMS in patients and healthy volunteers; workshop report / S.M. Krieg, P. Lioumis, J.P. Mäkelä et al. // Acta Neurochir (Wien). – 2017. – Vol. 159, № 7. – P. 1187–1195.
113. Krings, T. Introducing navigated transcranial magnetic stimulation as a refined brain mapping methodology / T. Krings, K.H. Chiappa, H. Foltys et al. // Neurosurg Rev. – 2001. – Vol. 24, № 4. – P. 171–9.
114. Kujirai, T. Corticocortical inhibition in human motor cortex / T. Kujirai, M.D. Caramia, J.C. Rothwell et al. // J Physiol. – 1993. – Vol. 471. – P. 501–519.
115. Kuo, J.J. Increased persistent Na(+) current and its effect on excitability in motoneurones cultured from mutant SOD1 mice / J.J. Kuo, T. Siddique, R. Fu et al. // J Physiol. – 2005. – Vol. 563. – P. 843–854.
116. Kushner, P.D. Reactive astrogliosis is widespread in the subcortical white matter of amyotrophic lateral sclerosis brain / P.D. Kushner, D.T. Stephenson, S. Wright // J Neuropathol Exp Neurol. – 1991. – Vol. 50, № 3. – P. 263–77.

117. Labyt, E. Motor representation areas in epileptic patients with focal motor seizures: a TMS study / E. Labyt, E. Houdayer, F. Cassim // Epilepsy Res. – 2007. – Vol. 75. – P. 197–205.
118. Lefaucheur, J.P. The value of preoperative functional cortical mapping using navigated TMS / J.P. Lefaucheur, T. Picht // Neurophysiol Clin. – 2016. – Vol. 46, № 2. – P. 125–33.
119. Liepert, J. Changes of cortical motor area size during immobilization / J. Liepert, M. Tegenthoff, J.P. Malin // Electroencephalogr Clin Neurophysiol. – 1995. – Vol. 97. – P. 382–386.
120. Liewluck, T. Progressive Muscular Atrophy / T. Liewluck, D.S. Saperstein // Neurol Clin. – 2015. – Vol. 33, № 4. – P. 761–73.
121. Loewe, K. Widespread temporo-occipital lobe dysfunction in amyotrophic lateral sclerosis / K. Loewe, J. Machts, J. Kaufmann // Sci Rep. – 2017. – Vol. 7. – P. 40252.
122. Lotze, M. fMRI evaluation of somatotopic representation in human primary motor cortex / M. Lotze, M. Erb, H. Flor et al. // Neuroimage. – 2000. – Vol. 11 (5 Pt 1). – P. 473–81.
123. Lu, H. Current Therapy of Drugs in Amyotrophic Lateral Sclerosis / H. Lu, W.D. Le, Y.Y. Xie, X.P. Wang // Curr Neuropharmacol. – 2016. – Vol. 14, № 4. – P. 314–321.
124. Lüdemann-Podubecká, J. Mapping cortical hand motor representation using TMS: A method to assess brain plasticity and a surrogate marker for recovery of function after stroke? / J. Lüdemann-Podubecká, D.A. Nowak // Neurosci Biobehav Rev. – 2016. – Vol. 69. – P. 239–51.
125. Ludolph, A. A revision of the El Escorial criteria – 2015 / A. Ludolph, V. Drory, O. Hardiman et al. // Amyotroph Lateral Scler Frontotemporal Degener. – 2015. – Vol. 16, № 5–6. – P. 291–2.
126. Lysogorskaia, E.V. Genetic studies of Russian patients with amyotrophic lateral sclerosis / E.V. Lysogorskaia, N.Y. Abramycheva, M.N. Zakharova et al. //

Amyotroph Lateral Scler Frontotemporal Degener. – 2015. – Vol. 17, № 1–2. – P. 135–141.

127. Martin, S. What causes amyotrophic lateral sclerosis? / S. Martin, A. Al Khleifat, A. Al–Chalabi // F1000Research. – 2017. – Vol. 6. – P. 371.
128. Massé-Alarie, H. "Discrete peaks" of excitability and map overlap reveal task–specific organization of primary motor cortex for control of human forearm muscle / Massé-Alarie H., M.J.G. Bergin, C. Schneider et al. // Hum Brain Mapp. – 2017. – Vol. 38, № 12. – P. 6118–6132.
129. Matamala, J.M. Cortical function and corticomotoneuronal adaptation in monomelic amyotrophy / J.M. Matamala, N. Geevasinga, W. Huynh et al. // Clin Neurophysiol. – 2017. – Vol. 128, № 8. – P. 1488–1495.
130. Menon, P. Cortical contributions to the flail leg syndrome: Pathophysiological insights / P. Menon, N. Geevasinga, C. Yiannikas et al. // Amyotroph Lateral Scler Frontotemporal Degener. – 2016. – Vol. 17, № 5–6. – P. 389–396.
131. Menon, P. Cortical hyperexcitability and disease spread in amyotrophic lateral sclerosis / P. Menon, N. Geevasinga, M. van den Bos et al. // Eur J Neurol. – 2017. – Vol. 24, № 6. – P. 816–824.
132. Menon, P. Cortical hyperexcitability precedes lower motor neuron dysfunction in ALS / P. Menon, M.C. Kiernan, S. Vucic // Clin Neurophysiol. – 2015. – Vol. 126, №4. – P. 803–9.
133. Menon, P. Sensitivity and specificity of threshold tracking transcranial magnetic stimulation for diagnosis of amyotrophic lateral sclerosis: A prospective study / P. Menon, N. Geevasinga, C. Yiannikas et al. // Lancet Neurol. – 2015. – Vol. 14, № 5. – P. 478–484.
134. Mills, K.R. Corticomotor threshold is reduced in early sporadic amyotrophic lateral sclerosis / K.R. Mills, K.A. Nithi // Muscle Nerve. – 1997. – Vol. 20, № 9. – P. 1137–1141.
135. Miscio, G. Motor neuron disease: usefulness of transcranial magnetic stimulation in improving the diagnosis / G. Miscio, F. Pisano, G. Mora et al. // Clin Neurophysiol. – 1999. – Vol. 110, № 5. – P. 975–981.

136. Mitsumoto, H. Transcranial magnetic stimulation for upper motor neuron involvement in amyotrophic lateral sclerosis (ALS) / H. Mitsumoto, A. Floyd, M.X. Tang et al. // Suppl Clin Neurophysiol. – 2006. – Vol. 59. – P. 327–332.
137. Mohammadi, B. Functional neuroimaging at different disease stages reveals distinct phases of neuroplastic changes in amyotrophic lateral sclerosis / B. Mohammadi, K. Kollewe, A. Samii et al. // Hum Brain Mapp. – 2011. – Vol. 32, № 5. – P. 750–8.
138. Morgan, S. Pathogenesis of amyotrophic lateral sclerosis / S. Morgan, R.W. Orrell // Br Med Bull. – 2016. – Vol. 119, № 1. – P. 87–98.
139. Münte, T.F. Alteration of early components of the visual evoked potential in amyotrophic lateral sclerosis / T.F. Münte, M.C. Tröger, I. Nusser et al. // J Neurol. – 1998. – Vol. 245, № 4. – P. 206–210.
140. Navarro, X. Chapter 27: Neural plasticity after nerve injury and regeneration / X. Navarro // Int Rev Neurobiol. – 2009. – Vol. 87. – P. 483–505.
141. Ni, Z. Transcranial magnetic stimulation to understand pathophysiology and as potential treatment for neurodegenerative diseases / Z. Ni, R. Chen // Transl Neurodegener. – 2015. – Vol. 4. – P. 22.
142. Nieto–Gonzalez, J.L. Reduced GABAergic inhibition explains cortical hyperexcitability in the wobbler mouse model of ALS / J.L. Nieto–Gonzalez, J. Moser, M. Lauritzen et al. // Cereb Cortex. – 2011. – Vol. 21, № 3. – P. 625–635.
143. Nihei, K. Patterns of neuronal degeneration in the motor cortex of amyotrophic lateral sclerosis patients / K. Nihei, A.C. McKee, N.W. Kowall // Acta Neuropathol. – 1993. – Vol. 86, № 1. – P. 55–64.
144. Nijssen, J. Motor neuron vulnerability and resistance in amyotrophic lateral sclerosis / J. Nijssen, L.H. Comley, E. Hedlund // Acta Neuropathol. – 2017. – Vol. 133, № 6. – P. 863–885.
145. Nzwalo, H. Delayed diagnosis in ALS: the problem continues / H. Nzwalo, D. de Abreu, M. Swash // J Neurol Sci. – 2014. – Vol. 343, № 1–2. – P. 173–5.

146. Oldfield, R.C. The assessment and analysis of handedness: the Edinburgh inventory / R.C. Oldfield // Neuropsychologia. – 1971. – Vol. 9, № 1. – P. 97–113.

147. Oliveri, M. Reorganization of cortical motor area in prior polio patients / M. Oliveri, F. Brighina, V. La Bua et al. // Clin Neurophysiol. – 1999. – Vol. 110, № 5. – P. 806–12.

148. Pagani, M. Functional pattern of brain FDG-PET in amyotrophic lateral sclerosis / M. Pagani, A. Chio, M.C. Valentini et al. // Neurology. – 2014. – Vol. 83, № 12. – P. 1067–1074.

149. Paganoni, S. Diagnostic timelines and delays in diagnosing amyotrophic lateral sclerosis (ALS) / S. Paganoni, E.A. Macklin, A. Lee et al. // Amyotroph Lateral Scler Frontotemporal Degener. – 2014. – Vol. 15, № 5–6. – P. 453–6.

150. Petri, S. Distribution of GABAA receptor mRNA in the motor cortex of ALS patients / S. Petri, K. Krampfl, F. Hashemi et al. // J Neuropathol Exp Neurol. – 2003. – Vol. 62, № 10. – P. 1041–1051.

151. Petrov, D. ALS clinical trials review: 20 years of failure: Are we any closer to registering a new treatment? / D. Petrov, C. Mansfield, A. Moussy et al. // Front. Aging Neurosci. – 2017. – Vol. 9. – P. 68.

152. Plow, E.B. Within–limb somatotopy in primary motor cortex – revealed using fMRI / E.B. Plow, P. Arora, M.A. Pline et al. // Cortex. – 2010. – Vol. 46, № 3. – P. 310–321.

153. Pohl, C. Proton magnetic resonance spectroscopy and transcranial magnetic stimulation for the detection of upper motor neuron degeneration in ALS patients / C. Pohl, W. Block, F. Traber et al. // J Neurol Sci. – 2001. – Vol. 190, № 1–2. – P. 21–27.

154. Poujois, A. Brain plasticity in the motor network is correlated with disease progression in amyotrophic lateral sclerosis / A. Poujois, F.C. Schneider, I. Faillenot et al. // Hum Brain Mapp. – 2013. – Vol. 34, № 10. – P. 2391–401.

155. Prout, A.J. The cortical silent period and amyotrophic lateral sclerosis / A.J. Prout, A.A. Eisen // Muscle Nerve. – 1994. – Vol. 17, № 2. – P. 217–223.
156. Ratti, A. Physiological functions and pathobiology of TDP-43 and FUS/TLS proteins / Ratti, A., Buratti E. // J Neurochem. – 2016. – Vol. 138 (Suppl 1). – P. 95–111.
157. Ravits, J.M. ALS motor phenotype heterogeneity, focality, and spread: deconstructing motor neuron degeneration / J.M. Ravits, A.R. La Spada // Neurology. – 2009. – Vol. 73, № 10. – P. 805–811.
158. Ravits, J. Focality of upper and lower motor neuron degeneration at the clinical onset of ALS / J. Ravits, P. Paul, C. Jorg // Neurology. – 2007. – Vol. 68. – P. 1571–1575.
159. Renton, A.E. State of play in amyotrophic lateral sclerosis genetics / A.E. Renton, A. Chio, B.J.Traynor et al. // Nat Neurosci. – 2014. – Vol. 17, № 1. – P. 17–23.
160. Riku, Y. Differential motor neuron involvement in progressive muscular atrophy: a comparative study with amyotrophic lateral sclerosis / Y. Riku, N. Atsuta, M. Yoshida et al. // BMJ Open. – 2014. – Vol. 4. – e005213.
161. Riva, N. Recent advances in amyotrophic lateral sclerosis / N. Riva, F. Agosta, C. Lunetta et al. // J Neurol. – 2016. – Vol. 263, № 6. – P. 1241–1254.
162. Roche, J.C. A proposed staging system for amyotrophic lateral sclerosis / J.C. Roche, R. Rojas-Garcia, K.M. Scott et al. // Brain. – 2012. – Vol. 135 (Pt 3). – P. 847–852.
163. Rohrer, J.D. C9orf72 expansions in frontotemporal dementia and amyotrophic lateral sclerosis / J.D. Rohrer, A.M. Isaacs, S. Mizielinska et al. // Lancet Neurol. – 2015. – Vol. 14, № 3. – P. 291–301.
164. Rossini, P.M. Non-invasive electrical and magnetic stimulation of the brain, spinal cord, roots and peripheral nerves: Basic principles and procedures for routine clinical and research application. An updated report from an IFCN Committee / P.M. Rossini, D. Burke, R. Chen et al. // Clin Neurophysiol. – 2015. – Vol. 126, № 6. – P. 1071–1107.

165. Rossini, P.M. Transcranial magnetic stimulation: diagnostic, therapeutic, and research potential / P.M. Rossini, S. Rossi // Neurology. – 2007. – Vol. 68, № 7. – P. 484–488.

166. Rowland, L.P. Progressive muscular atrophy and other lower motor neuron syndromes of adults / L.P. Rowland // Muscle Nerve. – 2010. – Vol. 41, № 2. – P. 161–5.

167. Ruohonen, J. Navigated transcranial magnetic stimulation / J. Ruohonen, J. Karhu // Neurophysiol Clin. – 2010. – Vol. 40. – P. 7–17.

168. Rusu, C.V. A model of TMS-induced I-waves in motor cortex / C.V. Rusu, M. Murakami, U. Ziemann, J. Triesch // Brain Stimul. – 2014. – Vol. 7, № 3. – P. 401–414.

169. Saba, L. Altered Functionality, Morphology, and Vesicular Glutamate Transporter Expression of Cortical Motor Neurons from a Presymptomatic Mouse Model of Amyotrophic Lateral Sclerosis / L. Saba, M.T. Viscomi, S. Caioli et al. // Cereb Cortex. – 2015. – Vol. 26, № 4. – P. 1512–1528.

170. Sabatelli, M. Clinical and genetic heterogeneity of amyotrophic lateral sclerosis / M. Sabatelli, A. Conte, M. Zollino // Clin Genet. – 2013. – Vol. 83, № 5. – P. 408–16.

171. Saberi, S. Neuropathology of Amyotrophic Lateral Sclerosis and Its Variants / S. Saberi, J.E. Stauffer, D.J. Schulte // Neurol Clin. – 2015. – Vol. 33, № 4. – P. 855–76.

172. Sanderson, A.B. The clinical spectrum of isolated peripheral motor dysfunction / A.B. Sanderson, W.D. Arnold, B. Elsheikh // Muscle Nerve. – 2015. – Vol. 51, № 3. – P. 358–62.

173. Schelhaas, H.J. Measuring the cortical silent period can increase diagnostic confidence for amyotrophic lateral sclerosis / H.J. Schelhaas, I.M. Arts, S. Overeem et al. // Amyotroph Lateral Scler. – 2007. – Vol. 8, № 1. – P. 16–19.

174. Schieber, M.H. Comparative anatomy and physiology of the corticospinal system / M.H. Schieber // Handb Clin Neurol. – 2007. – Vol. 82. – P. 15–37.

175. Schieber, M.H. Constraints on somatotopic organization in the primary motor cortex / M.H. Schieber // J Neurophysiol. – 2001. – Vol. 86, №5. – P. 2125–43.
176. Schott, G.D. Penfield's homunculus: a note on cerebral cartography / G.D. Schott // J Neurol Neurosurg Psychiatry. – 1993. – Vol. 56, № 4. – P. 329–33.
177. Schuster, C. Cortical thinning and its relation to cognition in amyotrophic lateral sclerosis / C. Schuster, E. Kasper, M. Dyrba et al. // Neurobiol Aging. – 2014. – Vol. 35, № 1. – P. 240–246.
178. Schuster, C. Focal thinning of the motor cortex mirrors clinical features of amyotrophic lateral sclerosis and their phenotypes: a neuroimaging study / C. Schuster, E. Kasper, J. Machts // J Neurol. – 2013. – Vol. 260, № 11. – P. 2856–2864.
179. Seo, H. A multi-scale computational model of the effects of TMS on motor cortex / H. Seo, N. Schaworonkow, S.C. Jun, J. Triesch // F1000Research. – 2016. – Vol. 5. – P. 1945.
180. Shen, D. Voxel-Wise Meta-Analysis of Gray Matter Changes in Amyotrophic Lateral Sclerosis / D. Shen, L. Cui, J. Fang et al. // Front Aging Neurosci. – 2016. – Vol. 8. – P. 64.
181. Sheng, L. Motor and extra-motor gray matter atrophy in amyotrophic lateral sclerosis: quantitative meta-analyses of voxel-based morphometry studies / L. Sheng, H. Ma, J. Zhong // Neurobiol Aging. – 2015. – Vol. 36, № 12. – P. 3288–3299.
182. Siciliano, G. Cortical silent period in patients with amyotrophic lateral sclerosis / G. Siciliano, M.L. Manca, L. Sagliocco et al. // J Neurol Sci. – 1999. – Vol. 169, № 1–2. – P. 93–97.
183. Silani, V. The emerging picture of ALS: a multisystem, not only a "motor neuron disease / V. Silani, A. Ludolph, F. Fornai // Arch Ital Biol. – 2017. – Vol. 155, № 4. – P. 99–109.
184. Silverstein, J. Mapping the motor and sensory cortices: a historical look and a current case study in sensorimotor localization and direct cortical motor stimulation / J. Silverstein // Neurodiagn J. – 2012. – Vol. 52, № 1. – P. 54–68.

185. Singer, M.A. Primary lateral sclerosis / M.A. Singer, J.M. Statland, G.I. Wolfe et al. // Muscle Nerve. – 2007. – Vol. 35, № 3. – P. 291–302.
186. Spinelli, E.G. Brain MR Imaging in Patients with Lower Motor Neuron-Predominant Disease / E.G. Spinelli, F. Agosta, P.M. Ferraro et al. // Radiology. – 2016. – Vol. 280, № 2. – P. 545–556.
187. Statland, J.M. Patterns of Weakness, Classification of Motor Neuron Disease, and Clinical Diagnosis of Sporadic Amyotrophic Lateral Sclerosis / J.M. Statland, R.J. Barohn, A.L. McVey et al. // Neurol Clin. – 2015. – Vol. 33, № 4. – P. 735–48.
188. Stefan, K. Effects of riluzole on cortical excitability in patients with amyotrophic lateral sclerosis / K. Stefan, E. Kunesch, R. Benecke et al. // Ann Neurol. – 2001. – Vol. 49, № 4. – P. 536–539.
189. Swash, M. Why are upper motor neuron signs difficult to elicit in amyotrophic lateral sclerosis? / M. Swash // J Neurol Neurosurg Psychiatry. – 2012. – Vol. 83. – P. 659–662.
190. Swinnen, B. The phenotypic variability of amyotrophic lateral sclerosis / B. Swinnen, W. Robberecht // Nat Rev Neurol. – 2014. – Vol. 10, № 11. – P. 661–670.
191. Tarapore, P.E. Preoperative multimodal motor mapping: a comparison of magnetoencephalography imaging, navigated transcranial magnetic stimulation, and direct cortical stimulation / P.E. Tarapore , M.C. Tate, A.M. Findlay et al. // J Neurosurg. – 2012. – Vol. 117, № 2. – P. 354–62.
192. Taylor, J.P. Decoding ALS: from genes to mechanism / J.P. Taylor, Jr R.H. Brown, D.W. Cleveland // Nature. – 2016. – Vol. 539, № 7628. – P. 197–206.
193. Thickbroom, G.W. Magnetic stimulation mapping of motor cortex: factors contributing to map area / G.W. Thickbroom, R. Sammut, F.L. Mastaglia et al. // Electroencephalogr Clin Neurophysiol. – 1998. – Vol. 109. – P. 79–84.

194. Topka, H. Reorganization of corticospinal pathways following spinal cord injury / H. Topka, L.G. Cohen, R.A. Cole et al. // Neurology. – 1991. – Vol. 41, № 8. – P. 1276–83.

195. Traynor, B.J. Amyotrophic lateral sclerosis mimic syndromes: a population-based study / B.J. Traynor, M.B. Codd, B. Corr et al. // Arch Neurol. – 2000. – Vol. 57, № 1. – P. 109–13.

196. Triggs, W.J. Transcranial magnetic stimulation identifies upper motor neuron involvement in motor neuron disease / W.J. Triggs, D. Menkes, J. Onorato et al. // Neurology. – 1999. – Vol. 53, № 3. – P. 605–611.

197. Tsuchiya, K. Sporadic amyotrophic lateral sclerosis of long duration mimicking spinal progressive muscular atrophy exists: additional autopsy case with a clinical course of 19 years / K. Tsuchiya, M. Sano, H. Shiotsu et al. // Neuropathology. – 2004. – Vol. 24. – P. 228–35.

198. Turner, M.R. Distinct cerebral lesions in sporadic and “D90A” SOD1 ALS: studies with [11C]flumazenil PET / M.R. Turner, A. Hammers, A. Al–Chalabi et al. // Brain. – 2005. – Vol. 128 (Pt 6). – P. 1323–1329.

199. Turner, M.R. Does interneuronal dysfunction contribute to neurodegeneration in amyotrophic lateral sclerosis? / M.R. Turner, M.C. Kiernan //Amyotroph Lateral Scler. – 2012. – Vol. 13, № 3. – P. 245–250.

200. Turner, M.R. Evidence of widespread cerebral microglial activation in amyotrophic lateral sclerosis: an [11C](R)-PK11195 positron emission tomography study / M.R.Turner, A. Cagnin, F.E. Turkheimer et al. // Neurobiol Dis. – 2004. – Vol. 15, № 3. – P. 601–9.

201. Turner, M.R. The expanding syndrome of amyotrophic lateral sclerosis: a clinical and molecular odyssey / M.R. Turner, M. Swash // J Neurol Neurosurg Psychiatry. – 2015. – Vol. 86, № 6. – P. 667–73.

202. Tyč, F. Plasticity of motor cortex induced by coordination and training / F. Tyč, A. Boyadjian // Clin Neurophysiol. – 2011. – Vol. 122, № 1. – P. 153–62.

203. Udupa, K. Central motor conduction time / K. Udupa, R. Chen // Handb Clin Neurol. – 2013. – Vol. 116. – P. 375–386.

204. Urban, P.P. Sensitivity of transcranial magnetic stimulation of cortico-bulbar vs. cortico-spinal tract involvement in Amyotrophic Lateral Sclerosis (ALS) / P.P. Urban, S. Wicht, H.C. Hopf // J Neurol. – 2001. – Vol. 248, № 10. – P. 850–855.
205. van Blitterswijk, M. Genetic overlap between apparently sporadic motor neuron diseases / M. van Blitterswijk, L. Vlam, M.A. // PLoS One. – 2012. – Vol. 7, № 11. – e48983.
206. van Es, M.A. Amyotrophic lateral sclerosis / M.A.van Es, O. Hardiman, A. Chio et al. // Lancet. – 2017. – Vol. 390, № 10107. – P. 2084–2098.
207. Van Weehaeghe, D. Prospective Validation of 18F-FDG Brain PET Discriminant Analysis Methods in the Diagnosis of Amyotrophic Lateral Sclerosis / D. Van Weehaeghe, J. Ceccarini, A. Delva // J Nucl Med. – 2016. – Vol. 57, № 8. – P. 1238–1243.
208. van Zundert, B. Early pathogenesis in the adult-onset neurodegenerative disease amyotrophic lateral sclerosis / B. van Zundert, P. Izaurieta, E.J. Fritz // Cell Biochem. – 2012. – Vol. 113, № 11. – P. 3301–12.
209. Verstraete, E. Neuroimaging as a New Diagnostic Modality in Amyotrophic Lateral Sclerosis / E. Verstraete, B.R. Foerster // Neurotherapeutics. – 2015. – Vol. 12, № 2. – P. 403–416.
210. Visser, J. Mimic syndromes in sporadic cases of progressive spinal muscular atrophy / J. Visser, R.M. van den Berg-Vos, H. Franssen et al. // Neurology. – 2002. – Vol. 58, № 11. – P. 1593–6.
211. Vucic, S. Abnormalities in cortical and peripheral excitability in flail arm variant amyotrophic lateral sclerosis / S. Vucic, M.C. Kiernan // J Neurol Neurosurg Psychiatry. – 2007. – Vol. 78, № 8. – P. 849–852.
212. Vucic, S. Cortical excitability distinguishes ALS from mimic disorders / S. Vucic, B.C. Cheah, C. Yiannikas, M.C. Kiernan // Clin Neurophysiol. – 2011. – Vol. 122, № 9. – P. 1860–1866.

213. Vucic, S. Cortical excitability testing distinguishes Kennedy's disease from amyotrophic lateral sclerosis / S. Vucic, M.C. Kiernan // Clin Neurophysiol. – 2008. – Vol. 119, № 5. – P. 1088–1096.
214. Vucic, S. Cortical hyperexcitability may precede the onset of familial amyotrophic lateral sclerosis / S. Vucic, G.A. Nicholson, M.C. Kiernan // Brain. – 2008. – Vol. 131 (Pt 6). – P. 1540–1550.
215. Vucic, S. Defining the mechanisms that underlie cortical hyperexcitability in amyotrophic lateral sclerosis / S. Vucic, B.C. Cheah, M.C. Kiernan // Exp Neurol. – 2009. – Vol. 220, № 1. – P. 177–182.
216. Vucic, S. Novel threshold tracking techniques suggest that cortical hyperexcitability is an early feature of motor neuron disease / S. Vucic, M.C. Kiernan // Brain. – 2006. – Vol. 129 (Pt 9). – P. 2436–2446.
217. Vucic, S. Riluzole exerts central and peripheral modulating effects in amyotrophic lateral sclerosis / S. Vucic, C.S. Lin, B.C. Cheah et al. // Brain. – 2013. – Vol. 136 (Pt 5). – P. 1361–1370.
218. Vucic, S. Transcranial magnetic stimulation and amyotrophic lateral sclerosis: pathophysiological insights / S. Vucic, U. Ziemann, A. Eisen // J Neurol Neurosurg Psychiatry. – 2013. – Vol. 84, № 10. – P. 1161–1170.
219. Vucic, S. Transcranial Magnetic Stimulation for the Assessment of Neurodegenerative Disease / S. Vucic, M.C. Kiernan // Neurotherapeutics. – 2017. – Vol. 14, № 1. – P. 91–106.
220. Walhout, R. Cortical thickness in ALS: towards a marker for upper motor neuron involvement / R. Walhout, H.J. Westeneng, E. Verstraete et al. // J Neurol Neurosurg Psychiatry. – 2015. – Vol. 86, № 3. – P. 288–294.
221. Wassermann, E.M. Noninvasive mapping of muscle representations in human motor cortex / E.M. Wassermann, L.M. McShane, M. Hallett et al. // Electroencephalogr Clin Neurophysiol. – 1992. – Vol. 85, № 1. – P. 1–8.
222. Weiss, C. Mapping the hand, foot and face representations in the primary motor cortex–retest reliability of neuronavigated TMS versus functional MRI /

C. Weiss, C. Nettekoven, A.K. Rehme et al. // Neuroimage. – 2013. – Vol. 66. – P. 531–42.

223. Whitwell, J.L. Voxel-based morphometry: an automated technique for assessing structural changes in the brain. / J.L. Whitwell // J Neurosci. – 2009. – Vol. 29, № 31. – P. 9661–4.
224. Wijesekera, L.C. Natural history and clinical features of the flail arm and flail leg ALS variants / L.C. Wijesekera, S. Mathers, P. Talman et al. // Neurology. – 2009. – Vol. 72, № 12. – P. 1087–94.
225. Williams, J.R. Diagnosis pathway for patients with amyotrophic lateral sclerosis: retrospective analysis of the US Medicare longitudinal claims database / J.R. Williams, D. Fitzhenry, L. Grant et al. // BMC Neurol. – 2013. – Vol. 13. – P. 160.
226. Wilson, S.A. The muscle silent period following transcranial magnetic cortical stimulation / S.A. Wilson, R.J. Lockwood, G.W. Thickbroom // J Neurol Sci. – 1993. – Vol. 114, № 2. – P. 216–222.
227. Wittenberg, G.F. Experience, cortical remapping, and recovery in brain disease / G.F. Wittenberg // Neurobiol Dis. – 2010. – Vol. 37, № 2. – P. 252–8.
228. Wittenberg, G.F. Motor mapping in cerebral palsy / G.F. Wittenberg // Dev Med Child Neurol. – 2009. – Vol. 51 (Suppl 4). – P. 134–9.
229. Wolf, J. Variability and prognostic relevance of different phenotypes in amyotrophic lateral sclerosis – data from a population-based registry / J. Wolf, A. Safer, J.C. Wöhrle et al. // J Neurol Sci. – 2014. – Vol. 345, № 1–2. – P. 164–7.
230. Yokota, T. Double cortical stimulation in amyotrophic lateral sclerosis / T. Yokota, A. Yoshino, A. Inaba // J Neurol Neurosurg Psychiatry. – 1996. – Vol. 61, № 6. – P. 596–600.
231. Yu, B. Environmental insults: critical triggers for amyotrophic lateral sclerosis / B. Yu, R. Pamphlett // Transl Neurodegener. – 2017. – Vol. 6. – P. 15.

232. Zanette, G. Different mechanisms contribute to motor cortex hyperexcitability in amyotrophic lateral sclerosis / G. Zanette, S. Tamburin, P. Manganotti // Clin Neurophysiol. – 2002. – Vol. 113, № 11. – P. 1688–1697.
233. Ziemann, U. Impaired motor cortex inhibition in patients with amyotrophic lateral sclerosis. Evidence from paired transcranial magnetic stimulation / U. Ziemann, M. Winter, C.D. Reimers et al. // Neurology. – 1997. – Vol. 49, № 5. – P. 1292–1298.
234. Ziemann, U. TMS and drugs revisited 2014 / U. Ziemann, J. Reis, P. Schwenkreis et al. // Clin Neurophysiol. – 2015. – Vol. 126, № 10. – P. 1847–1868.
235. Zona, C. Voltage-dependent sodium channels in spinal cord motor neurons display rapid recovery from fast inactivation in a mouse model of amyotrophic lateral sclerosis / C. Zona, M. Pieri, I. Carunchio // J Neurophysiol. – 2006. – Vol. 96. – P. 3314–3322.
236. Zufiria, M. ALS: A bucket of genes, environment, metabolism and unknown ingredients / M. Zufiria, F.J. Gil–Bea, R. Fernandez–Torron et al. // Prog Neurobiol. – 2016. – Vol. 142. – P. 104–129.

СПИСОК НАУЧНЫХ РАБОТ, ОПУБЛИКОВАННЫХ ПО ТЕМЕ ДИССЕРТАЦИИ

237. Бакулин, И.С. Боковой амиотрофический склероз: клиническая гетерогенность и подходы к классификации / И.С. Бакулин, И.В. Закройщикова, Н.А. Супонева, М.Н. Захарова // Нервно-мышечные болезни. – 2017. – Т. 7, № 3. – С. 10–20.
238. Бакулин, И.С. Структурная и функциональная нейровизуализация при боковом амиотрофическом склерозе / И.С. Бакулин, А.В. Червяков, Е.И. Кремнева, Р.Н. Коновалов, М.Н. Захарова // Анналы клинической и экспериментальной неврологии. – 2017. – Т. 11, № 2. – С. 72–82.
239. Бакулин, И.С. Воксель-ориентированная морфометрия при боковом амиотрофическом склерозе / И.С. Бакулин, Р.Н. Коновалов,

М.В. Кротенкова, Н.А. Супонева, М.Н. Захарова // Вестник рентгенологии и радиологии. – 2018. – принята в печать.

240. Бакулин, И.С. Методика выявления поражения верхнего мотонейрона при боковом амиотрофическом склерозе с помощью транскраниальной магнитной стимуляции / И.С. Бакулин, А.Г. Пойдашева, А.Ю. Чернявский, Н.А. Супонева, М.Н. Захарова, М.А. Пирадов // Анналы клинической и экспериментальной неврологии. – 2018. – Т. 12, № 2. – С. 45–54.

241. Пойдашева, А.Г. Картирование корковых представительств мышц с помощью навигационной транскраниальной магнитной стимуляции: возможности применения в клинической практике / А.Г. Пойдашева, И.С. Бакулин, А.Ю. Чернявский, Н.А. Супонева, М.А. Пирадов // Медицинский алфавит. — 2017. — Т. 2, № 22. — С. 21–25.

242. Chervyakov, A.V. Navigated transcranial magnetic stimulation in amyotrophic lateral sclerosis / A.V. Chervyakov, I.S. Bakulin, N.G. Savitskaya, I.V. Arkhipov, A.V. Gavrilov, M.N. Zakharova, M.A. Piradov // Muscle and Nerve. – 2015. – Vol. 51, № 1. – P. 125–131.

243. Bakulin, I.S. Motor cortex hyperexcitability, neuroplasticity and degeneration in amyotrophic lateral sclerosis / I.S. Bakulin, A.V. Chervyakov, N.A. Suponeva, M.N. Zakharova, M.A. Piradov // Novel Aspects of Amyotrophic Lateral Sclerosis / edited by Humberto Foyaca-Sibat and Lourdes de Fatima Ibanez Valdes). – InTech, 2016. – P. 47–72.

244. Bakulin, I. Motor cortex maps reorganization in amyotrophic lateral sclerosis: Navigated TMS study / I. Bakulin, A. Chervyakov, A. Chernyavsky, D. Sinitsyn, A. Poydasheva, E. Zmeykina, M. Zakharova, N. Suponeva, M. Piradov // Clinical Neurophysiology. – 2017. – Vol. 128, № 3. – P. 26–27.

245. Bakulin, I.S. Navigated transcranial magnetic stimulation in differential diagnosis of amyotrophic lateral sclerosis (ALS) and ALS-mimic syndromes / I. Bakulin, A. Chervyakov, A. Chernyavskiy, M. Zakharova, N. Suponeva, M. A. Piradov // European Journal of Neurology. – 2017. – Vol. 24, Supplement 1. – P. 262.

246. Захарова, М.Н. Боковой амиотрофический склероз / М.Н. Захарова, Л.В. Брылев, И.А. Авдюнина, Е.В. Лысогорская, А.А. Воробьева, М.В. Иванова, А.В. Червяков, А.В. Васильев, И.С. Бакулин // Неврология: национальное руководство / под ред. Е.И. Гусева, А.Н. Коновалова, В.И. Скворцовой. – М. : ГЭОТАР–Медиа, 2018 – С. 644–661.
247. Бакулин, И.С. Возможности навигационной транскраниальной магнитной стимуляции в сложных диагностических случаях вовлечения верхнего мотонейрона: клиническое наблюдение / И.С. Бакулин, А.В. Червяков, М.Н. Захарова, Н.А, Супонева, М.А. Пирадов // Нервно-мышечные болезни. – 2015. – Т. 5, № 2. – С. 32–37.
248. Захарова, М.Н. Синдром верхнего вялого парапареза при БАС и БАС-подобных синдромах: вопросы дифференциальной диагностики / М.Н. Захарова, И.В. Закройщикова, И.С. Бакулин, И.А. Кочергин // Medica mente. Лечим с умом. – 2016. –№ 1. – С. 31–35.
249. Бакулин, И.С. Феномен гипервозбудимости при нейродегенеративных заболеваниях / И.С. Бакулин, А.В. Червяков, М.Н. Захарова, Н.А. Супонева, М.А. Пирадов // Фундаментальные и прикладные проблемы нейронаук: функциональная асимметрия, нейропластичность и нейродегенерация. Материалы Второй Всероссийской конференции с международным участием / под ред. М.А. Пирадова, С.Н. Иллариошкина и В.Ф. Фокина. – М., 2016. – С. 812–818.
250. Chervyakov, A.V. Cortical motor representation mapping by navigated transcranial magnetic stimulation & voxel-based morphometry. What is closer to the truth? / A.V. Chervyakov, I.S. Bakulin, V. V. Brukhov, R.N. Konovalov, N.G. Savitskaya, A.G. Poydasheva, I.V. Arkhipov, A.V. Gavrilov, M.N. Zakharova, M.A. Piradov // Amyotrophic Lateral Sclerosis and Frontotemporal Degeneration. – 2013. – Vol. 14, № 2. – P. 110.
251. Бакулин, И.С. Транскраниальная магнитная стимуляция в оценке дегенеративного поражения моторных нейронов / И.С. Бакулин, А.В. Червяков, В.В. Брюхов, Р.Н. Коновалов, Н.Г. Савицкая, И.В. Архипов,

А.В. Гаврилов, М.Н. Захарова, Н.А. Супонева, М.А. Пирадов // Фундаментальная и клиническая неврология. Транскраниальная магнитная стимуляция: достижения и перспективы. Материалы I Московской конференции с международным участием / под ред. М.А. Пирадова. – М., 2015. – С. 5–8.

252. Chervyakov, A. Navigated transcranial magnetic stimulation in motor neuron disease (MND) / A. Chervyakov, I. Bakulin, N. Savitskaya, M. Zakharova, M. Piradov // J Neurol Sci. – 2013. – Vol. 333, № 1. – P. 462.

253. Червяков, А.В. Навигационное ТМС-картирование при болезни мотонейрона / А.В. Червяков, И.С. Бакулин, Н.Г. Савицкая, М.Н. Захарова, М.А. Пирадов // Нейрофизиологические исследования в клинике. – М., 2013. – С. 32–34.

254. Червяков, А.В. Изменение показателей межполушарной асимметрии у пациентов с боковым амиотрофическим склерозом. Исследование методом навигационной транскраниальной магнитной стимуляции / А.В. Червяков, И.С. Бакулин, Н.Г. Савицкая, М.Н. Захарова, М.А. Пирадов // Функциональная межполушарная асимметрия и пластичность мозга (материалы Всероссийской конференции с международным участием) / под ред. С.Н. Иллариошкина, В.Ф. Фокина. – М., 2012. – С. 206–209.

ПРИЛОЖЕНИЯ

Приложение 1

Диагностические категории достоверности диагноза БАС (согласно пересмотренным критериям El Escorial) [36]

Диагностическая категория	Требования
Клинически достоверный БАС	Признаки поражения НМН и ВМН в бульбарном и двух спинальных регионах или в трёх спинальных регионах
Клинически вероятный БАС	Признаки поражения НМН и ВМН в двух регионах (некоторые признаки поражения ВМН ростральнее (выше) признаков поражения НМН)
Клинически вероятный – лабораторно подтвержденный БАС	Признаки поражения НМН и ВМН только в одном регионе (или только признаки поражения ВМН в одном регионе) и ЭМГ–признаки поражения НМН в двух регионах
Возможный БАС	Признаки поражения НМН и ВМН только в одном регионе или только признаки поражения ВМН в двух и более регионах или признаки поражения ВМН ростральнее признаков поражения НМН

Примечание. НМН – нижний мотонейрон, ВМН – верхний мотонейрон.

Приложение 2

Пересмотренная Шкала нарушения функций при боковом амиотрофическом склерозе (ALS Functional Rating Scale Revised, ALS FRS–R) [41]

I. Речь.
4 норма.
3 выявляемые речевые нарушения.
2 разборчивая речь с повторами.
1 речь, сочетающая в себе неясные, неразборчивые звуки.
0 анартрия.

II.Саливация.
4 норма.
3 легкий, но достоверный избыток слюны во рту.
2 умеренный избыток слюны, минимальное слюнотечение.
1 выраженный избыток слюны с постоянным слюнотечением.
0 выраженное слюнотечение необходимость использования носового платка.

III. Глотание.
4 норма.
3 периодическое попёрхивание.
2 постоянное ограничение в диете.
1 протёртая пища.
0 зондовое питание.

IV. Письмо.
4 норма.
3 замедленное, растянутое, но все слова разборчивы.
2 не все слова разборчивы.
1 возможность держать ручку, но невозможность писать.
0 невозможность держать ручку.

V. Приём пищи и использование посуды.
4 норма.
3 замедленно и неуверенно, но не требуется посторонняя помощь.
2 может нарезать основные продукты, однако замедленно, нуждается в некоторой помощи.
1 пища должна быть нарезана, но может есть сам.
0 нуждается в том, чтобы его кормили.

VI. Одевание и гигиена.
4 норма.
3 полное независимое самообслуживание, требующее дополнительных усилий.
2 периодическая помощь или использование вспомогательных средств.
1 нуждается в помощи.
0 полная зависимость.

VII. Повороты в кровати и манипулирование постельными принадлежностями.
4 норма.
3 замедленно и неловко, но самостоятельно.
2 может повернуться сам или поправить простынь, но с большим трудом.
1 пытается, но не может повернуться или поправить простынь сам.

0 беспомощность.

VIII. Ходьба.
4 норма.
3 лёгкие затруднения.
2 ходьба с поддержкой или помощью.
1 возможны отдельные движения в ногах.
0 нет произвольных движений в ногах.

IX. Подъём по лестнице.
4 норма.
3 замедленность.
2 некоторая неуверенность или утомляемость.
1 нуждается в поддержке.
0 невозможен.

X. Дыхание.
4 нет.
3 при ходьбе.
2 при следующих манипуляциях (еда, одевание).
1 появляется в покое, затруднения дыхания сидя или лёжа.
0 значительные затруднения, ИВЛ.

XI. Ортопноэ.
4 нет.
3 небольшие нарушения сна ночью в связи с прерывистым дыханием.
2 требуется возвышенное положение (больше 2–х подушек).
1 может спать только сидя.
0 не может спать.

XII. Респираторная недостаточность.
4 нет.
3 периодическое использование BiPAP (biphasic positive airway pressure).
2 постоянное использование BiPAP ночью.
1 постоянное использование BiPAP ночью и днём.
0 инвазивная ИВЛ или трахеостомия.

Приложение 3

Шкала оценки мышечной силы (manual muscle testing) [72]

Оценка мышечной силы	Описание	Баллы
5	Нормальная мышечная сила	10
5–	Едва определяемая мышечная слабость	9
4+	Мышечная сила несколько больше, чем в следующем пункте	7
4	Определяемая мышечная слабость, однако возможны движения против силы тяжести и некоторого сопротивления	7
4–	Мышечная сила несколько меньше, чем в предыдущем пункте	7
3+	Возможны движения против силы тяжести и незначительного сопротивления	5
3	Возможны движения против силы тяжести, но не против сопротивления	4
3–	Возможны движения против силы тяжести, но не в полном объёме	3
2	Движения возможны только при устранении силы тяжести	2
1	Отдельные мышечные сокращения	1
0	Движений нет	0

Примечание. С каждой стороны исследуется 18 мышечных групп (всего 36), осуществляющие следующие движения:

А. В положении сидя – (1) отведение плеча, (2) сгибание предплечья, (3) сгибание кисти, (4) разгибание кисти, (5) отведение большого пальца кисти, (6) сгибание бедра, (7) разгибание колена, (8) тыльное сгибание стопы, (9) отведение стопы, (10) приведение стопы.

Б. В положении лёжа на животе – (11) разгибание шеи, (12) наружная ротация плеча, (13) сгибание колена, (14) подошвенное сгибание стопы, (15) разгибание бедра.

В. В положении лёжа на боку – (16) отведение бедра.

Г. В положении лёжа на спине – (17) разгибание предплечья, (18) сгибание шеи.