На правах рукописи

БАКУЛИН ИЛЬЯ СЕРГЕЕВИЧ

СИНДРОМ ВЕРХНЕГО МОТОНЕЙРОНА ПРИ БОКОВОМ АМИОТРОФИЧЕСКОМ СКЛЕРОЗЕ (КЛИНИЧЕСКОЕ, НЕЙРОФИЗИОЛОГИЧЕСКОЕ И НЕЙРОВИЗУАЛИЗАЦИОННОЕ ИССЛЕДОВАНИЕ)

14.01.11 – Нервные болезни

14.03.03 – Патологическая физиология

АВТОРЕФЕРАТ

диссертации на соискание ученой степени

кандидата медицинских наук

Москва – 2018

Работа выполнена в Федеральном государственном бюджетном научном учреждении «Научный центр неврологии».

Научные руководители:
доктор медицинских наук **Захарова Мария Николаевна**

доктор медицинских наук,
профессор РАН **Супонева Наталья Александровна**

Официальные оппоненты:
Зиновьева Ольга Евгеньевна, доктор медицинских наук, доцент, профессор кафедры нервных болезней и нейрохирургии Федерального государственного автономного образовательного учреждения высшего образования Первый Московский государственный медицинский университет имени И.М. Сеченова Министерства здравоохранения Российской Федерации (Сеченовский университет);
Никитин Сергей Сергеевич, доктор медицинских наук, профессор, председатель региональной общественной организации «Общество специалистов по нервно-мышечным болезням», генеральный директор Общества с ограниченной ответственностью «Практическая неврология».

Ведущая организация: Федеральное государственное бюджетное военное образовательное учреждение высшего образования «Военно-медицинская академия имени С.М. Кирова» Министерства обороны Российской Федерации.

Защита состоится: «__ __» _____2018 года в ____:____ часов на заседании диссертационного совета Д 001.006.01 при ФГБНУ НЦН по адресу: 125367, город Москва, Волоколамское шоссе, дом 80.
С диссертацией можно ознакомиться в библиотеке ФГБНУ НЦН по адресу: 125367, город Москва, Волоколамское шоссе, дом 80 и на сайте www.neurology.ru

Автореферат разослан «____»_____ 2018 года.

Ученый секретарь
диссертационного совета Д 001.006.01,
кандидат медицинских наук **Лысогорская Елена Владимировна**

1. ОБЩАЯ ХАРАКТЕРИСТИКА РАБОТЫ

Актуальность и степень разработанности темы исследования

Боковой амиотрофический склероз (БАС) – фатальное нейродегенеративное заболевание, характеризующееся преимущественным поражением моторной коры, кортикоспинальных и кортиконуклеарных трактов и периферических мотонейронов ствола и спинного мозга (И.А. Завалишин и др., 2007).

В последние годы убедительно показано, что БАС является клинически и патогенетически гетерогенным заболеванием, включающим большое количество различных фенотипических вариантов (B. Swinnen, W. Robberecht, 2014; R.H. Brown, A. Al-Chalabi, 2017). Однако точные механизмы патогенеза БАС и их особенности при различных вариантах заболевания до настоящего времени остаются окончательно неизученными (M.A. van Es et al., 2017).

При отсутствии специфичных биомаркёров диагностика БАС основана на выявлении сочетанного поражения верхнего и нижнего мотонейронов на разных уровнях цереброспинальной оси и подтверждении прогрессирования заболевания (F. Agosta et al., 2015). Если для верификации поражения нижнего мотонейрона при БАС используется игольчатая электромиография (ЭМГ), то симптомы поражения верхнего мотонейрона выявляются исключительно по данным клинического осмотра, что часто вызывает затруднения (M. Swash, 2012). Клинические признаки поражения верхнего мотонейрона в дебюте заболевания отсутствуют у 7–10% пациентов с БАС (W. Huynh et al., 2016). Некоторые формы БАС клинически могут проявляться синдромом изолированного поражения нижнего мотонейрона (СИПНМ), несмотря на наличие у большинства пациентов патоморфологических признаков поражения моторной коры и кортикоспинальных трактов (B. Swinnen, W. Robberecht, 2014; O. Jawdat et al., 2015).

Клиническая гетерогенность и низкая чувствительность диагностических критериев являются важными факторами, затрудняющими диагностику БАС. Особенно сложной постановка диагноза является при СИПНМ, причиной которого, кроме БАС, могут быть и другие заболевания, в том числе и курабельные (T. Liewluck, D.S. Saperstein, 2015; N. Garg et al., 2017). При БАС с клинически изолированным поражением нижнего мотонейрона (БАС-НМН) многими авторами отмечаются поздняя диагностика

заболевания и высокая частота диагностических ошибок (J. Visser et al., 2002; L.C. Wijesekera et al., 2009; A. Hübers et al., 2016).

Основными направлениями совершенствования диагностики БАС являются поиск молекулярно-генетических и биохимических маркеров и разработка объективных методов выявления поражения верхнего мотонейрона. В рамках последнего направления наиболее активно изучаются транскраниальная магнитная стимуляция (ТМС) и современные методы нейровизуализации (W. Huynh et al., 2016). Исследования с применением этих методов расширили представления о патофизиологии нейродегенеративного процесса при БАС, однако в отношении диагностического значения выявляемых изменений получены противоречивые результаты (S. Vucic et al., 2013; 2017; W. Huynh et al., 2016; F. Agosta et al., 2018). Остаются малоизученными диагностические возможности ТМС и методов нейровизуализации при БАС-НМН.

В последние годы возможности ТМС расширились за счёт использования навигационных систем. Проведение навигационной ТМС позволяет получать вызванные моторные ответы с большей амплитудой и меньшей латентностью, снизить вариабельность показателей за счет более стабильного и точного выбора точки для стимуляции (P. Julkunen et al., 2009). Кроме того, навигационная ТМС открывает новые возможности неинвазивного картирования моторной коры (J. Ruohonen, J. Karhu, 2010; А.В. Червяков и др., 2012). Изменение размеров и реорганизация корковых представительств мышц рассматриваются как перспективный маркер поражения моторной коры при различных заболеваниях нервной системы (С.С. Никитин, 2005; G.F. Wittenberg, 2010; J. Lüdemann-Podubecká, D.A. Nowak, 2016). В единственном исследовании с проведением ненавигационного ТМС-картирования при БАС выявлено прогрессирующее уменьшение размеров корковых представительств мышц и показано, что этот показатель может быть более чувствительным, чем другие, в оценке прогрессирования заболевания (M. de Carvalho et al., 1999). До настоящего времени работы с применением навигационной ТМС с картированием моторной коры у пациентов с БАС не проводились. Комбинированное применение навигационной ТМС и методов нейровизуализации с возможностью оценки как структурного, так и функционального состояния верхнего мотонейрона является перспективным для уточнения патофизиологии нейродегенеративного процесса при БАС и разработки новых биомаркеров заболевания.

Цель исследования

Изучение нейрофизиологических и нейровизуализационных признаков симптомного и асимптомного поражения верхнего мотонейрона у пациентов с БАС для уточнения патофизиологических механизмов нейродегенеративного процесса и разработки диагностических биомаркеров заболевания.

Задачи исследования

1. Уточнить клинические особенности БАС, протекающего без клинических признаков поражения верхнего мотонейрона (БАС с клинически изолированным поражением нижнего мотонейрона, БАС-НМН).
2. Определить особенности реорганизации корковых представительств мышцы кисти и изменения возбудимости моторной коры у пациентов с классическим БАС и БАС-НМН с использованием навигационной ТМС.
3. Оценить связь между клиническими и нейрофизиологическими показателями у пациентов с классическим БАС и БАС-НМН.
4. Определить состояние внутрикоркового торможения у пациентов с БАС-НМН с применением стимуляции парными стимулами и регистрацией коркового периода молчания (ПМ).
5. Установить диагностическое значение навигационной ТМС в выявлении асимптомного поражения верхнего мотонейрона при БАС.
6. Оценить структурные изменения моторной коры (у пациентов с БАС и БАС-НМН) и кортикоспинальных трактов (у пациентов с БАС-НМН) с помощью воксель-ориентированной морфометрии (ВОМ) и диффузионно-тензорной МРТ (ДТ-МРТ).

Научная новизна

У пациентов с различными формами БАС проведено комплексное изучение нейрофизиологических и нейровизуализационных признаков поражения верхнего мотонейрона. Впервые описаны особенности реорганизации корковых представительств мышцы кисти у пациентов с БАС по данным навигационного ТМС-картирования. У пациентов с классическим БАС впервые установлена связь между уменьшением площади корковых представительств мышцы кисти и выраженностью поражения верхнего мотонейрона, а также тяжестью течения заболевания. Впервые показано, что у пациентов с БАС без клинических признаков поражения верхнего мотонейрона выявляются нарушение внутрикоркового торможения и уменьшение взвешенной площади корковых

представительств мышцы кисти при отсутствии структурного поражения моторной коры и кортикоспинальных трактов по данным нейровизуализации. Изучена диагностическая значимость навигационной ТМС с определением показателей, имеющих наибольшее диагностическое значение для выявления асимптомного поражения верхнего мотонейрона при БАС.

Теоретическая и практическая значимость

Теоретическая значимость работы состоит в том, что показана возможность выявления поражения верхнего мотонейрона при БАС вне зависимости от наличия клинических признаков его вовлечения. Подтверждено наличие при БАС нарушения внутрикоркового торможения в моторной коре, которое может являться одним из патогенетических механизмов развития нейродегенеративного процесса. Установлено, что одним из признаков нейродегенеративного поражения моторной коры при БАС является уменьшение площади и/или взвешенной площади корковых представительств мышц. Показано значение навигационного ТМС-картирования с определением показателей, характеризующих корковые представительства мышц, для изучения реорганизации моторной коры при БАС. Подтверждена возможность выявления при БАС уменьшения объёма серого вещества в немоторных регионах коры головного мозга, что указывает на мультисистемность патологического процесса при этом заболевании. Выявлено, что функциональные изменения в моторной коре по данным навигационной ТМС сопровождаются уменьшением объёма серого вещества в моторных и немоторных регионах мозга только при классическом БАС, но не при БАС-НМН, что расширяет представления о гетерогенности заболевания и может быть основой для уточнения патофизиологических механизмов, определяющих более медленное прогрессирование заболевания при клинической интактности верхнего мотонейрона.

Практическая значимость работы состоит в том, что в исследовании подтверждена высокая частота ложноположительной диагностики БАС при отсутствии клинических признаков поражения верхнего мотонейрона и необходимость применения объективных методов выявления его поражения. Показано, что навигационная ТМС с картированием моторной коры у пациентов с классическим БАС позволяет объективизировать тяжесть течения заболевания и выраженность поражения верхнего мотонейрона, что имеет значение для мониторирования течения заболевания. Определена возможность выявления поражения верхнего мотонейрона с помощью навигационной

ТМС у большинства пациентов с БАС-НМН. Установлено, что наибольшее диагностическое значение для верификации асимптомного поражения верхнего мотонейрона при БАС имеют нарушение внутрикоркового торможения (при стимуляции парными стимулами и определении продолжительности коркового ПМ) и уменьшение взвешенной площади корковых представительств мышцы кисти, которые могут использоваться как диагностические маркеры заболевания.

Методология и методы исследования

Объектом исследования были пациенты с классическим БАС (n=30) и пациенты с БАС-НМН (n=24). Контрольную группу составили 57 здоровых добровольцев, группу сравнения – 8 пациентов с моторной мультифокальной невропатией (ММН). Проводилось клиническое обследование пациентов с использованием специальных шкал. У пациентов с классическим БАС навигационная ТМС включала определение пассивного моторного порога (МП), максимальной и средней амплитуды и минимальной латентности вызванного моторного ответа (ВМО), а также картирование корковых представительств m. abductor pollicis brevis (APB); у пациентов с БАС-НМН также проводилась стимуляция парными стимулами, определялись продолжительность коркового ПМ и время центрального моторного проведения (ВЦМП). Нейровизуализационное обследование у пациентов с классическим БАС включало ВОМ, у пациентов с БАС-НМН – ВОМ и ДТ-МРТ.

Основные положения, выносимые на защиту

1. БАС без клинических признаков поражения верхнего мотонейрона характеризуется более доброкачественным течением по сравнению с классической формой заболевания.
2. Пассивный моторный порог и площадь корковых представительств мышцы кисти у пациентов с классическим БАС являются нейрофизиологическими маркерами тяжести течения заболевания и выраженности поражения верхнего мотонейрона.
3. Основными нейрофизиологическими признаками поражения верхнего мотонейрона у пациентов с БАС-НМН являются гипервозбудимость моторной коры, связанная с нарушением внутрикоркового торможения, и уменьшение взвешенной площади корковых представительств мышцы кисти.

4. Навигационная ТМС выявляет нейрофизиологические признаки поражения моторной коры у большинства пациентов с БАС-НМН и может использоваться для верификации асимптомного поражения верхнего мотонейрона.
5. ВОМ выявляет уменьшение объёма серого вещества как в моторных, так и в немоторных регионах коры головного мозга только у пациентов с классическим БАС, но не у пациентов с БАС-НМН.

Степень достоверности и апробация результатов

Достоверность полученных результатов определяется количеством наблюдений, постановкой цели и задач, критериями включения пациентов в исследование, использованием в работе современных методов обследования, применением адекватного задачам исследования статистического анализа.

Диссертация апробирована и рекомендована к защите на заседании сотрудников 1-го, 2-го, 3-го, 5-го и 6-го неврологических отделений, отделения нейрореабилитации и физиотерапии, отделения лучевой диагностики, лаборатории клинической нейрофизиологии, научно-консультативного отделения с лабораторией нейроурологии, лаборатории патологической анатомии Федерального государственного бюджетного научного учреждения «Научный центр неврологии» (протокол № 7 от 20.07.2018 г.).

Материалы диссертации были представлены на: 9th International Symposium on Navigated Brain Stimulation in Neurosurgery and Neuromodulation (Берлин, Германия, 20–21 октября 2017 г.), 3rd Congress of the European Academy of Neurology (Амстердам, Нидерланды, 24–27 июня 2017 г.), II Московской международной конференции «Неинвазивная стимуляция и функциональное картирование мозга» (Москва, Россия, 25–27 мая 2017 г.), IV Научно-практической конференции с международным участием «Клиническая нейрофизиология и нейрореабилитация» (Санкт-Петербург, Россия, 24–26 ноября 2016 г.), 6th International Conference on Transcranial Brain Stimulation (Геттинген, Германия, 7–10 сентября 2016 г.), 4th Science Factory «TMS-EEG Summer School» (Финляндия, 5–11 июня 2016 г.), Научно-практической конференции с международным участием «Новые технологии в диагностике и лечении болезней нервно-мышечной системы» (Москва, Россия, 23–24 октября 2015 г.), I Московской конференции с международным участием «Транскраниальная магнитная стимуляция: достижения и перспективы» (Москва, Россия, 4–5 июня 2015 г.), XXI World Congress of Neurology (Вена, Австрия, 21–26 сентября 2013 г.), Научно-практической конференции

«Нейрофизиологические исследования в клинике» (Москва, Россия, 11–12 апреля 2013 г.), Первой Учредительной конференции «Актуальные вопросы диагностики и лечения нервно-мышечных заболеваний» (Москва, Россия, 22–23 ноября 2012 г.), а также на локальных семинарах отделения нейрореабилитации и физиотерапии и 6-го неврологического отделения ФГБНУ «Научный центр неврологии».

Внедрение результатов исследования

Полученные результаты внедрены в работу 6-го неврологического отделения, отделения нейрореабилитации и физиотерапии и научно-консультативного отделения с лабораторией нейроурологии ФГБНУ НЦН, используются в учебном процессе при подготовке клинических ординаторов, аспирантов и врачей-неврологов, обучающихся на циклах повышения квалификации в ФГБНУ НЦН.

Публикации

По теме диссертации опубликовано 18 научных работ, в том числе 5 статей в журналах, рекомендованных Высшей аттестационной комиссией при Министерстве образования и науки Российской Федерации, 1 из которых принята в печать.

Личный вклад автора

Автору принадлежит определяющая роль в разработке и выполнении протокола исследования, постановке цели и задач, обосновании выводов и практических рекомендаций. Самостоятельно проведены сбор анамнеза, неврологический осмотр пациентов, оценка по клиническим шкалам, навигационная ТМС, обработка и анализ результатов нейровизуализационного обследования, статистический анализ полученных результатов. Подготовлены статьи с последующей публикацией в научных журналах.

Структура и объём диссертации

Диссертация изложена на 153 листах машинописного текста, содержит 17 таблиц и иллюстрирована 24 рисунками. Диссертация построена из следующих разделов: введение, обзор литературы, описание материалов и методов, результаты исследования, обсуждение, выводы и практические рекомендации, список литературы. Библиографический указатель содержит 18 отечественных и 218 зарубежных источников литературы, а также 18 собственных публикаций автора, подготовленных по теме диссертационной работы.

2. МАТЕРИАЛЫ, МЕТОДОЛОГИЯ И МЕТОДЫ ИССЛЕДОВАНИЯ

2.1. Характеристика обследованных пациентов и клиническая оценка

Работа выполнена в ФГБНУ «Научный центр неврологии» (Москва) на базе 6-го неврологического отделения, отделения нейрореабилитации и физиотерапии и отделения лучевой диагностики. Проведение исследования было одобрено локальным этическим комитетом ФГБНУ «Научный центр неврологии» (протокол № 9-3/15 от 21.10.2015 г.). Перед включением в исследование от каждого испытуемого было получено добровольное информированное согласие.

В исследование было включено 30 пациентов с классическим БАС, 24 пациента с БАС-НМН, 8 пациентов с ММН (группа сравнения) и 57 здоровых добровольцев (для каждого инструментального метода использовалась отдельная контрольная группа). Для формирования группы пациентов с БАС-НМН в исследование на первом этапе было включено 34 пациента с СИПНМ. Статистически значимых различий по полу и возрасту между группами выявлено не было (таблица 1). Все участники исследования были правшами (Edinburgh Handedness Inventory) (R.C. Oldfield, 1971).

Таблица 1 – Демографическая характеристика обследованных групп

Группа	n	Пол, м/ж	Возраст, лет
Классический БАС	30	20/10	54 [50; 62]
БАС-НМН	24	12/12	58 [49; 61]
ММН	8	3/5	44 [36; 57]
Здоровые добровольцы: контроль навигационной ТМС	14	7/7	48 [29; 58]
контроль ВОМ	23	12/11	52 [43; 60]
контроль ДТ-МРТ	20	11/9	54 [47; 59]

Общими *критериями включения* для всех участников исследования были: возраст от 18 до 80 лет и наличие добровольного информированного согласия на участие в исследование. *Критерием включения* в группу пациентов с классическим БАС было наличие диагноза БАС, установленного в соответствии с пересмотренными критериями El Escorial (B.R. Brooks et al., 2000). *Критерием включения* в группу пациентов с СИПНМ было наличие клинически выявляемых асимметричных признаков поражения нижнего мотонейрона (слабость, гипотрофия мышц, фасцикуляции, снижение сухожильных рефлексов) как минимум на одном уровне цереброспинальной оси. У всех пациентов этой

группы при направлении в ФГБНУ «Научный центр неврологии» был установлен предварительный диагноз «болезнь мотонейрона» или «подозрение на БАС». *Критериями невключения* для пациентов с СИПНМ были: 1) наличие при неврологическом осмотре признаков поражения верхнего мотонейрона; 2) наличие чувствительных нарушений; 3) симметричные двигательные нарушения (слабость, гипотрофия мышц) в дебюте заболевания.

У пациентов с СИПНМ окончательный диагноз устанавливался после получения результатов дополнительного обследования, проводимого в соответствии с рекомендациями EFNS (European Federation of Neurological Societies) (P.M. Andersen et al., 2012). У пациентов с поражением на момент включения в исследование одного уровня цереброспинальной оси проводилось динамическое наблюдение в течение 6–12 месяцев для оценки прогрессирования заболевания, определяемого на основании вовлечения в патологический процесс новых уровней цереброспинальной оси. *Критериями исключения* из исследования для пациентов с СИПНМ были: 1) выявление при обследовании другого заболевания, имитирующего БАС; 2) отсутствие прогрессирования заболевания при наблюдении в течение 6–12 месяцев в случае поражения одного уровня цереброспинальной оси на момент включения в исследование.

В группу сравнения включались пациенты с диагнозом ММН, установленным в соответствии с диагностическими критериями этого заболевания (2010).

Общими *критериями невключения* для всех участников исследования были: 1) наличие противопоказаний к проведению МРТ и ТМС; 2) тяжелое состояние, требующее поддержания жизненно важных функций аппаратным методом; 3) проведение неинвазивной вентиляции легких; 4) тяжелая соматическая или психическая патология; 5) другие заболевания нервной системы; 6) терапия препаратами, влияющими на возбудимость моторной коры, включая рилузол; 7) отказ от участия в исследовании.

У всех пациентов проводились оценка функционального состояния с использованием пересмотренной Шкалы нарушений функций при боковом амиотрофическом склерозе (ALS Functional Rating Scale Revised, ALS FRS-R) (J.M. Cedarbaum et al., 1999) и оценка силы в 18 группах мышц справа и слева по шкале ММТ (Manual Muscle Testing) (J.M. Florence et al., 1984). Стадия заболевания определялась с использованием King’s clinical staging system (J.C. Roche et al., 2012). Для оценки выраженности поражения верхнего мотонейрона у пациентов с классическим

БАС использовалась модифицированная шкала поражения верхнего мотонейрона (UMN Score) (M.R. Turner et al., 2004). Форма заболевания определялась на основании классификации О.А. Хондкариана и соавт. (1978). Длительность заболевания определялась в месяцах от момента появления первых симптомов до даты проведения обследования. Скорость прогрессирования определялась по формуле: (48–суммарный балл по ALS FRS-R)/длительность заболевания в месяцах (O. Ciccarelli et al., 2006).

2.2. Навигационная транскраниальная магнитная стимуляция

Навигационная ТМС проводилась с использованием аппарата NBS eXimia Nexstim (Финляндия). На первом этапе проводилась МРТ головного мозга в режиме T1 MPR (Multiplanar reconstruction) на томографах Magnetom Verio и Magnetom Avanto (Siemens, Германия) с величиной магнитной индукции 3 и 1,5 Тесла соответственно для построения трёхмерной модели головного мозга обследуемого. Используя навигационную систему, соотносили реальные анатомические образования (козелки ушей, переносица, точки на скальпе) с данными образованиями на МРТ. Навигационная ТМС проводилась 8-образной катушкой. При регистрации коркового ПМ и парной стимуляции использовали катушку с монофазной формой стимулов, при определении остальных показателей – с бифазной формой стимулов.

Для регистрации ВМО проводили запись поверхностной ЭМГ. Активный электрод располагался над брюшком АРВ, неактивный – на 2 см дистальнее, заземляющий – на верхней трети предплечья левой руки. Выбор мышцы был связан с её ранним и выраженным поражением при БАС (A. Eisen et al., 2012).

На полученных МР-изображениях находили потенциальную область локализации коркового представительства АРВ – в пределах средней части прецентральной извилины. Для определения горячей точки проводили предварительную стимуляцию с интенсивностью, достаточной для регистрации ВМО с амплитудой 100–500 мкВ. За пассивный МП принимали минимальную интенсивность магнитной стимуляции (в %), при которой в 5 и более случаях при предъявлении 10 стимулов регистрировались ВМО с амплитудой более 50 мкВ (P.M. Rossini et al., 2015).

Для определения продолжительности коркового ПМ проводили стимуляцию горячей точки с интенсивностью 110% от МП в условиях произвольного сокращения исследуемой мышцы (20–40% от максимального). Продолжительность ПМ определялась

от момента начала ВМО до появления произвольной ЭМГ активности с амплитудой не ниже предшествовавшей стимулу и длительностью более 100 мс. Анализировалось среднее значение, полученное при предъявлении 10 стимулов.

Стимуляцию парными стимулами для оценки феноменов внутрикоркового торможения (short-interval cortical inhibition, SICI) и облегчения (intracortical facilitation, ICF) проводили в горячей точке со следующими характеристиками: интенсивность кондиционирующего стимула – 90% от МП, тестового стимула – 110%. Межстимульный интервал при определении SICI – 2 мс, ICF – 12 мс. Выраженность феноменов SICI и ICF оценивалась относительно среднего значения амплитуды ВМО при однократной стимуляции (SP, single pulse): SICI=SICI среднее/SP среднее; ICF=ICF среднее/SP среднее. Для расчета средней амплитуды ВМО при SP и SICI/ICF предъявляли 10 стимулов и 10 пар стимулов соответственно.

Для определения времени периферического моторного проведения (ВПМП) проводилась фораминальная стимуляция (на уровне тел позвонков С7–С8, на 1-2 см латеральнее от центральной линии) с интенсивностью 80–100% от максимальной. ВЦМП определялось как разность между минимальной латентностью ВМО при корковой стимуляции и ВПМП.

Картирование коркового представительства АРВ проводилось с интенсивностью 110% от МП. Определяли точки, при стимуляции которых фиксируется ВМО с амплитудой более 50 мкВ. Стимуляция осуществлялась только при тангенциальном положении катушки относительно коры. Продвижение в стороны осуществлялось до получения как минимум двух точек с отсутствием ВМО. Определялись максимальная амплитуда и минимальная латентность ВМО, рассчитывалась средняя амплитуда ВМО.

Расчет параметров корковых представительств АРВ проводился в оригинальном программном обеспечении с помощью метода тесселяции (разбиения) Вороного. Точки стимуляции аппроксимировались сферой, на которой проводилась сферическая тесселяция Вороного для разбиения зоны стимуляции на подзоны, соответствующие точкам стимуляции. В качестве площади коркового представительства (см^2) бралась суммарная площадь многоугольников (зон) разбиения с амплитудой ВМО более 50 мкВ. Взвешенная площадь (см^2·мВ) вычислялась как сумма площадей активных ячеек (при стимуляции которых регистрировался ВМО с амплитудой более 50 мкВ), умноженных на амплитуду ВМО в данной ячейке.

2.3. Нейровизуализация

Для проведения морфометрического анализа выполнялась МРТ головного мозга в режиме 3D-T1 градиентное эхо (3D-T1 MPR) с получением набора из 176 сагиттальных срезов на томографах Magnetom Verio и Magnetom Avanto (Siemens, Германия). Параметры сканирования: TR=1940 мс, TE=308 мс, межсрезовый интервал = 0,5 мм, поле обзора = 250 мм, матрица 256 × 256 мм, толщина среза = 1 мм.

Для постобработки полученных изображений использовался пакет программ SPM8 (Statistical Parametric Mapping; Institute of Neurology, London, UK; http://www.fil.ion.ucl.ac.uk/spm/) на базе Matlab 17 (Mathworks, Natick, MA, USA). Постобработка состояла из следующих этапов: 1) пространственная нормализация изображений к одному стереотаксическому MNI (Montreal Neurological Institute) пространству (размер вокселя – 1 мм^3; матрица = 156 × 189 × 157); 2) сегментация полученных изображений на серое вещество (СВ), белое вещество и цереброспинальную жидкость с использованием алгоритма DARTEL; 3) сглаживание полученных изображений с изотропным гауссовым ядром с полной шириной на полувысоте 8 мм.

Пациентам с БАС-НМН и здоровым добровольцам проводилась ДТ-МРТ на томографе Magnetom Verio (Siemens, Германия) с величиной магнитной индукции 3 Тесла. Параметры сканирования: размер вокселя – 2 × 2 × 2 мм^3; 60 направлений диффузии; b=1000 сек/мм^2. Постобработка включала последовательные этапы нормализации и сглаживания полученных изображений.

Для оценки результатов ВОМ и ДТ-МРТ проводился групповой анализ с помощью two-sample t-тест на уровне всего мозга со сравнением объема СВ и фракционной анизотропии (ФА) между изучаемыми группами. При анализе результатов ВОМ и ДТ-МРТ использовались созданные на основе изображений всех участников исследования маски серого и белого вещества соответственно. Для выявления корреляций между нейровизуализационными показателями (объём СВ, ФА) и клиническими признаками проводился регрессионный анализ. Порог статистической значимости – $p_{FDRcorr}<0,05$ (False Discovery Rate Correction).

Визуализация результатов ВОМ и ДТ-МРТ, вывод данных статистического анализа и определение локализации координат осуществлялись с помощью программы xjView (http://www.alivelearn.net/xjview8). Кроме того, определялся общий объём СВ, объём СВ

прецентральных извилин и отношение объёма СВ прецентральных извилин к общему объёму СВ с помощью утилиты EasyVolumes.

2.4. Статистическая обработка данных

Помимо статистического анализа данных МРТ, проводимого с помощью вышеописанных приложений на базе MATLAB, статистическая обработка полученных результатов проводилась с применением программы «STATISTICA 10.0» (TIBCO Software Inc.). Нормальность распределения количественных признаков проверялась с помощью критерия Шапиро – Уилка. Поскольку распределение большинства признаков отличалось от нормального, использовались методы непараметрической статистики. Данные в тексте и таблицах представлены в виде медианы, нижнего и верхнего квартилей (Me [LQ; UQ]). Для сравнения двух несвязанных групп по количественному признаку использовался критерий Манна – Уитни, трех несвязанных групп по количественному признаку – критерий Краскела – Уоллиса, двух связанных групп по количественному признаку – критерий Вилкоксона. Сравнение групп по качественному бинарному признаку проводилось с использованием точного критерия Фишера. При проведении множественных сравнений использовалась поправка Бонферрони. Для расчета корреляционной связи применялся коэффициент корреляции Спирмена. Различия считались статистически значимыми при $p<0,05$.

3. РЕЗУЛЬТАТЫ ИССЛЕДОВАНИЯ И ИХ ОБСУЖДЕНИЕ

3.1. Клиническая характеристика исследованных групп

В исследование было включено 30 пациентов с *классическим БАС*, установленным в соответствии с критериями El Escorial (2000). Возраст пациентов составлял от 31 до 68 лет, медиана – 54 [50; 62] года; 20 мужчин (66,7%). У 16 пациентов (53,3%) был установлен диагноз «клинически достоверный БАС», у 9 пациентов (30,0%) – «клинически вероятный БАС», у 5 пациентов (16,7%) – «клинически вероятный – лабораторно подтвержденный БАС». При оценке стадии заболевания по King’s clinical staging system у 16 пациентов (53,3%) определена 3 стадия, у 11 пациентов (36,7%) – 2B стадия, у 3 пациентов (10%) – 1 стадия. Пояснично-крестцовая форма БАС была выявлена

у 13 пациентов (43,3%), шейно-грудная – у 6 пациентов (20%), бульбарная – у 11 пациентов (36,7%).

Для формирования группы пациентов с *БАС-НМН* на первом этапе было включено 34 пациента, у которых при клиническом обследовании был выявлен СИПНМ. Возраст пациентов составлял от 21 до 70 лет, медиана – 53 [46; 59] года; 18 (53%) мужчин. После проведения полного обследования у 9 пациентов с СИПНМ был поставлен альтернативный диагноз. У 5 пациентов была диагностирована ММН, у 2 пациентов – болезнь Хираяма. Кроме того, было выявлено по одному случаю бульбоспинальной амиотрофии Кеннеди и атипичной формы хронической воспалительной демиелинизирующей полиневропатии (синдром Льюиса – Самнера). Частота ложноположительной диагностики БАС у пациентов с СИПНМ, таким образом, составила 26%. У одного пациента с нижним вялым асимметричным парапарезом данных за наличие альтернативного диагноза получено не было, однако при динамическом наблюдении не было выявлено прогрессирования заболевания. Этот пациент также был исключен из последующего анализа.

Таким образом, для анализа были отобраны 24 пациента, у которых не было получено данных за наличие другого заболевания и было выявлено характерное для БАС прогрессирование по анамнестическим данным или при динамическом наблюдении. Во всех этих случаях мог быть установлен диагноз БАС в соответствии с рекомендациями по пересмотру критериев El Escorial (A. Ludolph et al., 2015).

Возраст пациентов с БАС-НМН составлял от 34 до 70 лет, медиана – 58 [49; 61] лет; 12 мужчин (50%). На момент включения в исследование у 11 пациентов (46%) была определена 1 стадия заболевания. Во всех случаях при динамическом наблюдении в течение 6–12 месяцев была отмечена генерализация патологического процесса с вовлечением в патологический процесс в 8 случаях двух и в 3 случаях трех уровней цереброспинальной оси. У 9 пациентов (37%) на момент включения была определена 2B стадия, у 4 пациентов (17%) – 3 стадия. Пояснично-крестцовая форма БАС была выявлена у 14 пациентов (58%), шейно-грудная – у 5 пациентов (21%), бульбарная – также у 5 пациентов (21%).

Клиническая характеристика пациентов с классическим БАС и БАС-НМН представлена в таблице 2. Выявлено, что для БАС-НМН характерно статистически значимо более медленное прогрессирование заболевания (p=0,019) и более позднее

вовлечение второго (следующего) уровня цереброспинальной оси (p=0,039) по сравнению с классическим БАС.

Таблица 2 – Клинические показатели у пациентов с классическим БАС и БАС-НМН

Показатель	Классический БАС	БАС-НМН	p-уровень
Длительность заболевания, месяцы	12 [9; 19]	18 [9; 40]	0,15
ALS FRS-R, баллы	40 [34; 42]	41 [36; 43]	0,29
Скорость прогрессирования	0,7 [0,4; 1,3]	0,4 [0,2; 0,6]	**0,019**
Вовлечение второго уровня, месяцы	7 [4; 12]	12 [6; 30]	**0,039**
ММТ, баллы	291 [268; 320]	255 [232; 299]	0,06

3.2. Результаты навигационной транскраниальной магнитной стимуляции

3.2.1. Пациенты с классическим боковым амиотрофическим склерозом

У пациентов с классическим БАС было выявлено статистически значимое увеличение пассивного МП, уменьшение средней и максимальной амплитуд ВМО и увеличение минимальной латентности ВМО с обеих сторон по сравнению с контролем (таблица 3).

Таблица 3 – Максимальная и средняя амплитуда и минимальная латентность ВМО у пациентов с классическим БАС и здоровых добровольцев

Показатель		Классический БАС	Контроль	p-уровень
Пассивный МП, %	D	67 [53; 86]	39 [34; 43]	**<0,001**
	S	65,5 [56; 90]	38 [34; 43]	**<0,001**
Максимальная амплитуда ВМО, мкВ	D	380 [160; 743]	1332 [876; 2310]	**<0,001**
	S	543 [225; 837]	1190 [987; 2815]	**<0,001**
Средняя амплитуда ВМО, мкВ	D	192 [109; 419]	324 [226; 437]	**0,01**
	S	215 [113; 314]	377 [254; 445]	**0,04**
Минимальная латентность ВМО, мс	D	22,9 [21,3; 25,3]	21,3 [21,0; 22,7]	**0,04**
	S	22,8 [21,0; 24,0]	21,0 [20,3; 22,7]	**0,01**

Примечание. Здесь и далее: D – значения, полученные при стимуляции правого полушария, S – левого полушария, кроме минимальной латентности ВМО, ВЦМП и ВПМП, для которых D – значения, полученный при регистрации с правой АРВ, S – при регистрации с левой АРВ.

Полученные у здоровых добровольцев при ТМС-картировании корковые представительства АРВ располагались в средней части прецентральной извилины, часть каждого коркового представительства – в пределах премоторной коры и коры постцентральной извилины (рисунок 1).

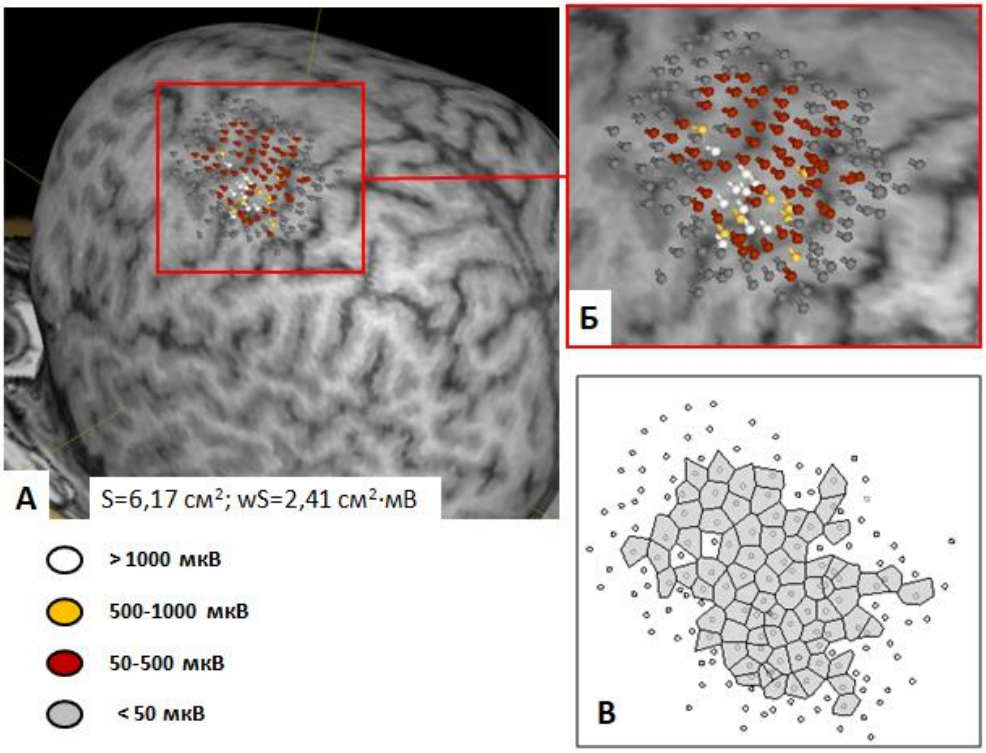

Рисунок 1 – Пример коркового представительства АРВ у здорового добровольца. А, Б – корковое представительство, наложенное на индивидуальное изображение головного мозга (МРТ в режиме T1-MPR) в программе Nexstim. Белым отмечены точки, при стимуляции которых с контрлатеральной АРВ регистрируется ВМО с амплитудой более 1000 мкВ; жёлтым – от 500 до 1000 мкВ, красным – от 50 до 500 мкВ, серым – при стимуляции которых ВМО не регистрируется. Указаны площадь (S) и взвешенная площадь (wS) коркового представительства АРВ. В – корковое представительство, построенное методом тесселяции Вороного в оригинальном программном обеспечении. Пустые точки соответствуют точкам стимуляции, серые многоугольники формируют корковое представительство (вокруг точек, при стимуляции которых регистрируется ВМО с амплитудой более 50 мкВ)

У пациентов с классическим БАС было выявлено статистически значимое двустороннее уменьшение площади и взвешенной площади корковых представительств АРВ по сравнению с контролем (таблица 4, рисунок 2), что связано, вероятно, с дегенерацией корковых мотонейронов.

Таблица 4 – Площадь и взвешенная площадь корковых представительств АРВ у пациентов с классическим БАС и здоровых добровольцев

Показатель		Классический БАС	Контроль	p-уровень
Площадь корковых представительств АРВ, см^2	D	1,57 [0,67; 2,47]	4,43 [3,79; 5,01]	**<0,001**
	S	1,28 [0,56; 2,79]	4,33 [3,49; 4,91]	**<0,001**
Взвешенная площадь корковых представительств АРВ, см^2·мВ	D	0,27 [0,07; 0,43]	2,33 [0,64; 2,95]	**<0,001**
	S	0,21 [0,04; 0,51]	2,25 [1,12; 2,85]	**<0,001**

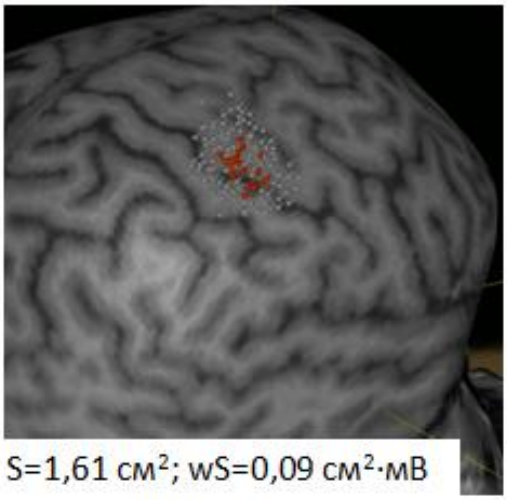

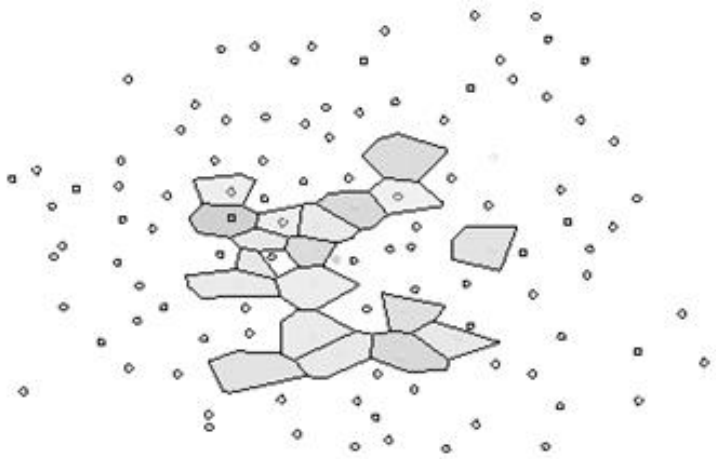

Рисунок 2 – Пример коркового представительства АРВ у пациента с классическим БАС. Слева – корковое представительство, наложенное на индивидуальное изображение головного мозга (МРТ в режиме T1-MPR) в программе Nexstim (цвет точек отражает амплитуду ВМО, указаны площадь (S) и взвешенная площадь (wS) коркового представительства); справа – корковое представительство, построенное методом тесселяции Вороного. Отмечается уменьшение площади и взвешенной площади коркового представительства (при стимуляции всех точек амплитуда ВМО менее 500 мкВ)

При анализе взаимосвязи между клиническими и нейрофизиологическими показателями выявлено, что у пациентов с классическим БАС пассивный МП статистически значимо коррелирует с суммарным баллом по шкале UMN Score (R=0,66; p<0,001) и отрицательно коррелирует с суммарными баллами по шкалам ALS FRS-R (R=-0,48; p=0,007) и ММТ (R=-0,46; p=0,01). Для площади корковых представительств АРВ выявлена статистически значимая прямая корреляционная связь с суммарными баллами по шкалам ALS FRS-R (R=0,37; p=0,04) и ММТ (R=0,38; p=0,04) и статистически значимая отрицательная связь с суммарным баллом по шкале UMN Score (R=-0,45; p=0,01). Взвешенная площадь корковых представительств АРВ статистически значимо отрицательно коррелирует с суммарным баллом по шкале UMN Score (R=-0,46; p=0,01). Также выявлена статистически значимая отрицательная корреляционная связь между пассивным МП и площадью корковых представительств АРВ, а также взвешенной площадью (p<0,001) в обоих полушариях.

Статистически значимых межполушарных различий нейрофизиологических показателей у пациентов с классическим БАС и здоровых добровольцев выявлено не было (p>0,05 во всех случаях; критерий Вилкоксона).

3.2.2. Пациенты с боковым амиотрофическим склерозом с клинически изолированным поражением нижнего мотонейрона

У пациентов с БАС-НМН было выявлено статистически значимое увеличение МП по сравнению с контролем только в левом полушарии, в то время как значения, полученные в правом полушарии, статистически значимо не различались между группами. У пациентов с БАС-НМН выявлено статистически значимое двустороннее уменьшение как средней, так и максимальной амплитуды ВМО. Статистически значимых различий в минимальной латентности ВМО, ВПМП и ВЦМП между группами выявлено не было (таблица 5).

Таблица 5 – Значения нейрофизиологических показателей у пациентов с БАС-НМН и здоровых добровольцев

Показатель		БАС-НМН	Контроль	p-уровень
Пассивный МП, %	D	40 [35; 49]	39 [34; 43]	0,46
	S	42 [39; 49]	38 [34; 43]	**0,03**
Максимальная амплитуда ВМО, мкВ	D	945 [416; 1426]	1332 [876; 2310]	**0,04**
	S	824 [431; 1219]	1190 [987; 2815]	**0,04**
Средняя амплитуда ВМО, мкВ	D	201 [136; 273]	324 [226; 437]	**0,008**
	S	257 [204; 336]	377 [254; 445]	**0,04**
Минимальная латентность ВМО, мс	D	22,3 [21,3; 23,7]	21,3 [21,0; 22,7]	0,10
	S	21,8 [21,0; 25,5]	21,0 [20,3; 22,7]	0,14
ВПМП, мс	D	14,3 [13,0; 15,7]	14,7 [13,7; 15,0]	0,97
	S	14,1 [13,3; 15,5]	14,0 [13,3; 15,3]	0,56
ВЦМП, мс	D	7,8 [7,3; 9,0]	7,5 [6,5; 8,6]	0,18
	S	7,4 [7,0; 10,4]	7,0 [6,3; 8,0]	0,43

При стимуляции парными стимулами у пациентов с БАС-НМН выявлено статистически значимое двустороннее увеличение SICI/SP по сравнению с контролем, что свидетельствует о нарушении внутрикоркового торможения. Значения ICF/SP между группами статистически значимо не различались (таблица 6).

Таблица 6 – Внутрикорковое торможение и возбуждение при стимуляции парными стимулами у пациентов с БАС-НМН и здоровых добровольцев

Показатель		БАС-НМН	Контроль	p-уровень
SICI/SP	D	0,96 [0,71; 1,21]	0,34 [0,21; 0,79]	**0,004**
	S	1,10 [0,91; 1,50]	0,59 [0,29; 0,76]	**0,001**
ICF/SP	D	3,55 [2,40; 4,30]	2,98 [1,50; 4,40]	0,58
	S	2,43 [1,78; 4,50]	2,90 [1,90; 3,30]	0,48

Продолжительность коркового ПМ у пациентов с БАС-НМН составила 122,3 [92,6; 150,7] мс справа и 127,2 [103,9; 142,3] мс слева, что статистически значимо меньше, чем у здоровых добровольцев (145,4 [138,0; 161,0] мс справа и 149,2 [138,5; 150,6] мс слева, p=0,007 и p=0,01 соответственно). Это подтверждает наличие при БАС-НМН нарушения торможения в моторное коре, обусловленного, вероятно, дегенерацией тормозных интернейронов (S. Vucic et al., 2013; 2017).

Площадь корковых представительств АРВ у пациентов с БАС-НМН статистически значимо не отличалась от контроля, однако при БАС-НМН было выявлено статистически значимое двустороннее уменьшение взвешенной площади корковых представительств АРВ (таблица 7). Это может быть связано с уменьшением при БАС-НМН плотности корковых мотонейронов.

Таблица 7 – Площадь и взвешенная площадь корковых представительств АРВ у пациентов с БАС-НМН и здоровых добровольцев

Показатель		БАС-НМН	Контроль	p-уровень
Площадь корковых представительств АРВ, см^2	D	4,86 [2,69; 5,67]	4,43 [3,79; 5,01]	0,79
	S	4,44 [2,35; 7,30]	4,33 [3,49; 4,91]	0,97
Взвешенная площадь корковых представительств АРВ, см^2·мВ	D	0,79 [0,37; 1,63]	2,33 [0,64; 2,95]	**0,02**
	S	0,55 [0,15; 1,30]	2,25 [1,12; 2,85]	**0,03**

В 9 случаях (n=4 справа и n=5 слева) при БАС-НМН выявлено уменьшение площади корковых представительств АРВ менее минимального значения в группе контроля (рисунок 3), несмотря на отсутствие статистически значимых различий при проведении группового анализа.

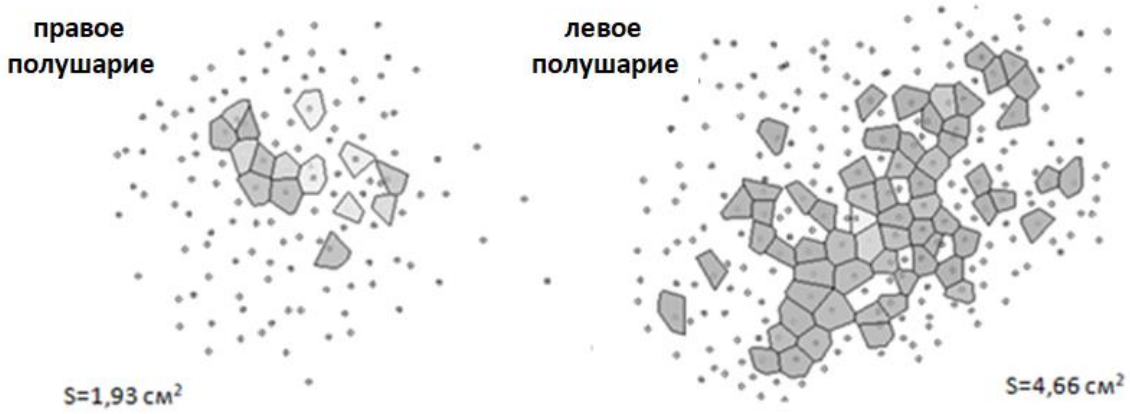

Рисунок 3 – Пример одностороннего уменьшения площади коркового представительства АРВ у пациента с БАС-НМН. Показаны представительства, построенные методом тесселяции Вороного, указана площадь (S) корковых представительств

У пациентов с ММН (группа сравнения) площадь и взвешенная площадь корковых представительств АРВ статистически значимо не отличались от контроля (площадь корковых представительств АРВ у пациентов с ММН составила 5,55 [3,25; 6,04] см^2 справа и 5,09 [3,72; 6,19] см^2 слева, взвешенная площадь – 2,40 [2,31; 3,59] см^2·мВ и 1,51 [0,88; 3,21] см^2·мВ соответственно). Это косвенно подтверждает, что уменьшение взвешенной площади корковых представительств АРВ у пациентов с БАС-НМН является следствием первичного нейродегенеративного поражения моторной коры, а не вторичным изменением, обусловленным поражением нижнего мотонейрона. Статистически значимой корреляционной связи между клиническими и нейрофизиологическими показателями при БАС-НМН выявлено не было.

Для определения диагностической значимости навигационной ТМС при БАС-НМН был проведен анализ частоты выявления ТМС-признаков поражения верхнего мотонейрона (за пороговые значения были приняты максимальные или минимальные значения, полученные в группе контроля). Наиболее часто у пациентов с БАС-НМН выявлялись нарушение внутрикоркового торможения при стимуляции парными стимулами (70% от всех пациентов), уменьшение продолжительности коркового ПМ (50%) и уменьшение взвешенной площади корковых представительств АРВ (42%, рисунок 4). Применение всех методик навигационной ТМС позволяет выявить поражение верхнего мотонейрона у 87,5% пациентов с БАС-НМН.

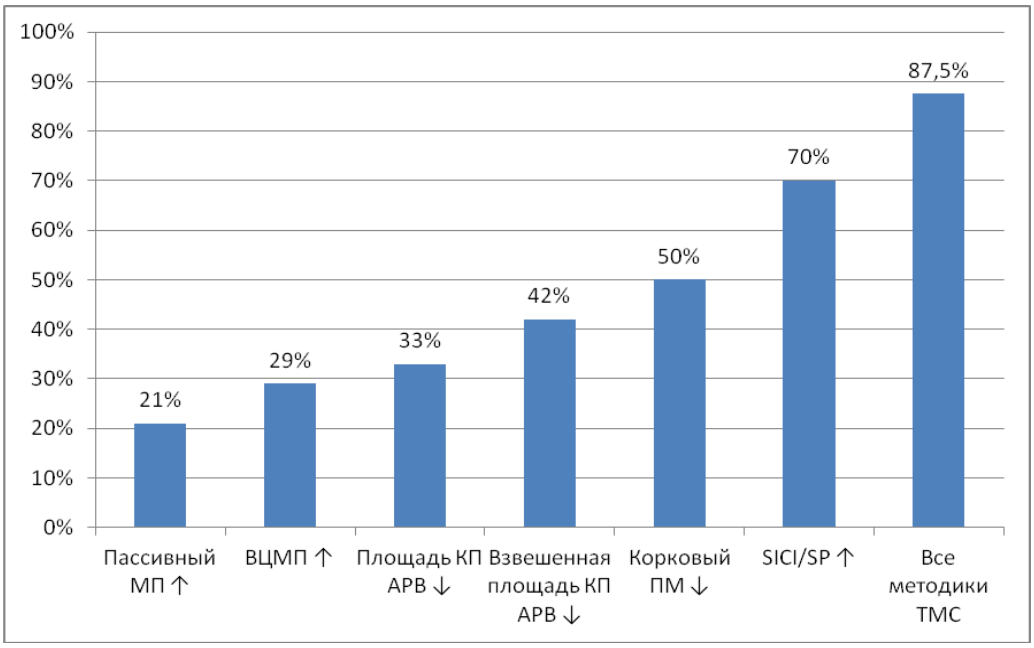

Рисунок 4 – Частота выявления асимптомного поражения верхнего мотонейрона при использовании различных методик навигационной ТМС у пациентов с БАС-НМН (КП – корковые представительства, ↑ – увеличение показателя, ↓ – уменьшение показателя)

3.3. Результаты нейровизуализационного обследования

При проведении ВОМ у пациентов с классическим БАС по сравнению со здоровыми добровольцами было выявлено статистически значимое ($p_{FDRcorr}$<0,05) уменьшение объёма СВ в следующих регионах головного мозга: средняя часть левых пре- и постцентральной извилин, средняя часть правой прецентральной извилины, правая затылочная доля (клин), левая затылочная доля (клин, язычная извилина) (таблица 8, рисунок 5). У пациентов с БАС-НМН статистически значимых различий в объёме СВ по сравнению со здоровыми добровольцами выявлено не было.

Таблица 8 – Зоны статистически значимого уменьшения объёма СВ у пациентов с классическим БАС по сравнению со здоровыми добровольцами

Регион	Кластерный уровень			Пиковый уровень			MNI координаты пика зоны [x; y; z]
	объём зоны, воксели	p_{corr}	p_{uncorr}	$p_{FDRcorr}$ (пиковый уровень)	T	Z	
Пре- и постцентральная извилины, средняя часть, S	957	0,003	0,001	0,001	6,64	5,61	[-44; -21; 62]
Прецентральная извилина, средняя часть, D	279	0,133	0,047	0,010	4,61	4,20	[39; -17; 56]
Затылочная доля (клин), D	727	0,009	0,003	0,003	5,18	4,62	[17; -99; 5]
Затылочная доля (клин, язычная извилина), S	364	0,076	0,026	0,014	4,41	4,04	[-12; -99; 3]
Затылочная доля (клин), S	108	0,45	0,198	0,019	4,22	3,89	[-5; -89; 15]

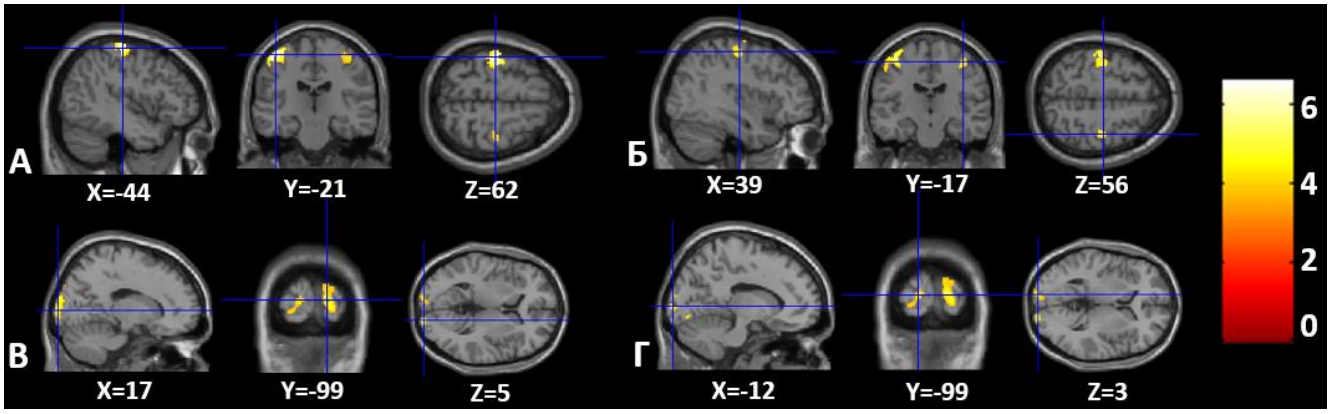

Рисунок 5 – Локализация зон статистически значимого ($p_{FDRcorr}$<0,05) уменьшения объёма СВ у пациентов с классическим БАС по сравнению с контролем. А – левые пре- и постцентральная извилины; Б – правая прецентральная извилина; В – правая затылочная доля; Г – левая затылочная доля. Указаны MNI координаты. Цветовая шкала отражает значение T

При классическом БАС была выявлена статистически значимая корреляционная связь (p_{uncorr}<0,001 на пиковом уровне) между суммарным баллом по разделу шкалы ALS FRS-R для оценки бульбарных функций и объёмом СВ в нижней части левой прецентральной извилины (область локализации корковых представительств мышц глотки, гортани, языка). Других статистически значимых корреляций результатов ВОМ с клиническими и нейрофизиологическими показателями при классическом БАС и БАС-НМН выявлено не было.

У пациентов с классическим БАС было выявлено статистически значимое уменьшение отношения объёма СВ правых и левых прецентральных извилин к общему объёму СВ по сравнению с контролем и пациентами с БАС-НМН ($p<0,05$; критерий Манна – Уитни с поправкой Бонферрони). Общий объём СВ и объём СВ прецентральных извилин статистически значимо не различались между группами.

При проведении ДТ-МРТ у пациентов с БАС-НМН по сравнению с контролем статистически значимых изменений ФА выявлено не было. Также не выявлено статистически значимой корреляционной связи между ФА и клиническими, а также нейрофизиологическими показателями.

Таким образом, в настоящем исследовании проведено изучение синдрома верхнего мотонейрона у пациентов с классическим БАС и БАС-НМН с анализом клинических особенностей заболевания, результатов навигационной ТМС и нейровизуализационного обследования. У пациентов с классическим БАС выявлены признаки дегенеративного поражения моторной коры в виде снижения её возбудимости, уменьшения площади и взвешенной площади корковых представительств АРВ, а также уменьшения объёма СВ по данным ВОМ. Эти изменения в различной степени отражают тяжесть заболевания и могут рассматриваться как биомаркеры нейродегенеративного поражения моторной коры при классическом БАС. У пациентов с БАС-НМН выявлены нарушение внутрикоркового торможения и уменьшение взвешенной площади корковых представительств АРВ, которые не сопровождаются структурными изменениями моторной коры (по данным ВОМ) и кортикоспинальных трактов (по данным ДТ-МРТ). Навигационная ТМС выявляет поражение верхнего мотонейрона у 87,5% пациентов с БАС-НМН, что позволяет рекомендовать применение этого метода для верификации асимптомного поражения верхнего мотонейрона при БАС.

ВЫВОДЫ

1. Боковой амиотрофический склероз без клинических признаков поражения верхнего мотонейрона характеризуется более медленным прогрессированием ($p=0,019$) и более поздним вовлечением второго (следующего) уровня цереброспинальной оси ($p=0,039$) по сравнению с классическими случаями заболевания, характеризующимися симптомами поражения верхнего и нижнего мотонейронов. При отсутствии клинических признаков поражения верхнего мотонейрона частота ложноположительной диагностики БАС до обследования в специализированном центре составляет 26%.
2. У пациентов с классическим боковым амиотрофическим склерозом при проведении навигационной транскраниальной магнитной стимуляции выявляется уменьшение площади ($p<0,001$) и взвешенной площади корковых представительств мышцы кисти ($p<0,001$), что сопровождается билатеральным увеличением моторного порога ($p<0,001$) и минимальной латентности вызванного моторного ответа ($p<0,05$). При боковом амиотрофическом склерозе без клинических признаков поражения верхнего мотонейрона выявляется уменьшение взвешенной площади корковых представительств мышцы кисти ($p<0,05$) без статистически значимого изменения их площади, а увеличение моторного порога регистрируется только в доминантном полушарии ($p<0,05$) при отсутствии замедления проведения по кортикоспинальным трактам.
3. При классическом боковом амиотрофическом склерозе увеличение пассивного моторного порога и уменьшение площади корковых представительств мышцы кисти статистически значимо коррелируют с выраженностью поражения верхнего мотонейрона и тяжестью течения заболевания. У пациентов с боковым амиотрофическим склерозом без клинических признаков поражения верхнего мотонейрона связь между клиническими и нейрофизиологическими показателями отсутствует.
4. При боковом амиотрофическом склерозе без клинических признаков поражения верхнего мотонейрона регистрируются уменьшение внутрикоркового торможения при стимуляции парными стимулами ($p<0,05$) и уменьшение продолжительности коркового периода молчания ($p<0,05$), что свидетельствует о гипервозбудимости моторной коры.

5. Применение навигационной транскраниальной магнитной стимуляции позволяет верифицировать поражение верхнего мотонейрона у 87,5% пациентов с боковым амиотрофическим склерозом без клинических признаков его вовлечения и подтвердить наличие в этих случаях генерализованного поражения двигательной системы. Наибольшее диагностическое значение в выявлении асимптомного поражения верхнего мотонейрона при боковом амиотрофическом склерозе имеют уменьшение внутрикоркового торможения при стимуляции парными стимулами (70% пациентов), уменьшение продолжительности коркового периода молчания (50%) и уменьшение взвешенной площади корковых представительств мышцы кисти (42%).
6. Уменьшение объёма серого вещества как в моторных (прецентральные извилины), так и в немоторных (затылочные доли) областях коры головного мозга выявляется только при классическом боковом амиотрофическом склерозе. При боковом амиотрофическом склерозе без клинических признаков поражения верхнего мотонейрона воксель-ориентированная морфометрия и диффузионно-тензорная МРТ не выявляют структурного поражения моторной коры и кортикоспинальных трактов.

ПРАКТИЧЕСКИЕ РЕКОМЕНДАЦИИ

1. Для верификации асимптомного поражения верхнего мотонейрона при подозрении на боковой амиотрофический склероз рекомендуется проведение диагностической транскраниальной магнитной стимуляции с оценкой внутрикоркового торможения при стимуляции парными стимулами, определением продолжительности коркового периода молчания и проведением навигационного картирования моторной коры.
2. Картирование моторной коры с помощью навигационной транскраниальной магнитной стимуляции рекомендуется к применению как новый ценный нейрофизиологический метод для объективизации и изучения патофизиологических механизмов нейродегенеративного поражения моторной коры при боковом амиотрофическом склерозе.

СПИСОК РАБОТ, ОПУБЛИКОВАННЫХ ПО ТЕМЕ ДИССЕРТАЦИИ

1. Бакулин, И.С. Боковой амиотрофический склероз: клиническая гетерогенность и подходы к классификации / И.С. Бакулин, И.В. Закройщикова, Н.А. Супонева, М.Н. Захарова // **Нервно-мышечные болезни**. – 2017. – Т. 7, № 3. – С. 10–20.
2. Бакулин, И.С. Структурная и функциональная нейровизуализация при боковом амиотрофическом склерозе / И.С. Бакулин, А.В. Червяков, Е.И. Кремнева, Р.Н. Коновалов, М.Н. Захарова // **Анналы клинической и экспериментальной неврологии**. – 2017. – Т. 11, № 2. – С. 72–82.
3. Бакулин, И.С. Воксель-ориентированная морфометрия при боковом амиотрофическом склерозе / И.С. Бакулин, Р.Н. Коновалов, М.В. Кротенкова, Н.А. Супонева, М.Н. Захарова // **Вестник рентгенологии и радиологии**. – 2018. – принята в печать.
4. Бакулин, И.С. Методика выявления поражения верхнего мотонейрона при боковом амиотрофическом склерозе с помощью транскраниальной магнитной стимуляции / И.С. Бакулин, А.Г. Пойдашева, А.Ю. Чернявский, Н.А. Супонева, М.Н. Захарова, М.А. Пирадов // **Анналы клинической и экспериментальной неврологии**. – 2018. – Т. 12, № 2. – С. 45–54.
5. Пойдашева, А.Г. Картирование корковых представительств мышц с помощью навигационной транскраниальной магнитной стимуляции: возможности применения в клинической практике / А.Г. Пойдашева, И.С. Бакулин, А.Ю. Чернявский, Н.А. Супонева, М.А. Пирадов // **Медицинский алфавит**. — 2017. — Т. 2, № 22. — С. 21–25.
6. Chervyakov, A.V. Navigated transcranial magnetic stimulation in amyotrophic lateral sclerosis / A.V. Chervyakov, I.S. Bakulin, N.G. Savitskaya, I.V. Arkhipov, A.V. Gavrilov, M.N. Zakharova, M.A. Piradov // Muscle and Nerve. – 2015. – Vol. 51, № 1. – P. 125–131.
7. Bakulin, I.S. Motor cortex hyperexcitability, neuroplasticity and degeneration in amyotrophic lateral sclerosis / I.S. Bakulin, A.V. Chervyakov, N.A. Suponeva, M.N. Zakharova, M.A. Piradov // Novel Aspects of Amyotrophic Lateral Sclerosis / edited by Humberto Foyaca-Sibat and Lourdes de Fatima Ibanez Valdes). – InTech, 2016. – P. 47–72.
8. Bakulin, I. Motor cortex maps reorganization in amyotrophic lateral sclerosis: Navigated TMS study / I. Bakulin, A. Chervyakov, A. Chernyavsky, D. Sinitsyn, A. Poydasheva, E. Zmeykina, M. Zakharova, N. Suponeva, M. Piradov // Clinical Neurophysiology. – 2017. – Vol. 128, № 3. – P. 26–27.
9. Bakulin, I.S. Navigated transcranial magnetic stimulation in differential diagnosis of amyotrophic lateral sclerosis (ALS) and ALS-mimic syndromes / I. Bakulin, A. Chervyakov, A. Chernyavskiy, M. Zakharova, N. Suponeva, M. A. Piradov // European Journal of Neurology. – 2017. – Vol. 24, Supplement 1. – P. 262.
10. Захарова, М.Н. Боковой амиотрофический склероз / М.Н. Захарова, Л.В. Брылев, И.А. Авдюнина, Е.В. Лысогорская, А.А. Воробьева, М.В. Иванова, А.В. Червяков, А.В. Васильев, И.С. Бакулин // Неврология: национальное руководство / под ред. Е.И. Гусева, А.Н. Коновалова, В.И. Скворцовой. – М. : ГЭОТАР–Медиа, 2018 – С. 644–661.
11. Бакулин, И.С. Возможности навигационной транскраниальной магнитной стимуляции в сложных диагностических случаях вовлечения верхнего мотонейрона: клиническое наблюдение / И.С. Бакулин, А.В. Червяков,

М.Н. Захарова, Н.А, Супонева, М.А. Пирадов // Нервно-мышечные болезни. – 2015. – Т. 5, № 2. – С. 32–37.

12. Захарова, М.Н. Синдром верхнего вялого парапареза при БАС и БАС-подобных синдромах: вопросы дифференциальной диагностики / М.Н. Захарова, И.В. Закройщикова, И.С. Бакулин, И.А. Кочергин // Medica mente. Лечим с умом. – 2016. –№ 1. – С. 31–35.
13. Бакулин, И.С. Феномен гипервозбудимости при нейродегенеративных заболеваниях / И.С. Бакулин, А.В. Червяков, М.Н. Захарова, Н.А. Супонева, М.А. Пирадов // Фундаментальные и прикладные проблемы нейронаук: функциональная асимметрия, нейропластичность и нейродегенерация. Материалы Второй Всероссийской конференции с международным участием / под ред. М.А. Пирадова, С.Н. Иллариошкина и В.Ф. Фокина. – М., 2016. – С. 812–818.
14. Chervyakov, A.V. Cortical motor representation mapping by navigated transcranial magnetic stimulation & voxel-based morphometry. What is closer to the truth? / A.V. Chervyakov, I.S. Bakulin, V. V. Brukhov, R.N. Konovalov, N.G. Savitskaya, A.G. Poydasheva, I.V. Arkhipov, A.V. Gavrilov, M.N. Zakharova, M.A. Piradov // Amyotrophic Lateral Sclerosis and Frontotemporal Degeneration. – 2013. – Vol. 14, № 2. – P. 110.
15. Бакулин, И.С. Транскраниальная магнитная стимуляция в оценке дегенеративного поражения моторных нейронов / И.С. Бакулин, А.В. Червяков, В.В. Брюхов, Р.Н. Коновалов, Н.Г. Савицкая, И.В. Архипов, А.В. Гаврилов, М.Н. Захарова, Н.А. Супонева, М.А. Пирадов // Фундаментальная и клиническая неврология. Транскраниальная магнитная стимуляция: достижения и перспективы. Материалы I Московской конференции с международным участием / под ред. М.А. Пирадова. – М., 2015. – С. 5–8.
16. Chervyakov, A. Navigated transcranial magnetic stimulation in motor neuron disease (MND) / A. Chervyakov, I. Bakulin, N. Savitskaya, M. Zakharova, M. Piradov // J Neurol Sci. – 2013. – Vol. 333, № 1. – P. 462.
17. Червяков, А.В. Навигационное ТМС-картирование при болезни мотонейрона / А.В. Червяков, И.С. Бакулин, Н.Г. Савицкая, М.Н. Захарова, М.А. Пирадов // Нейрофизиологические исследования в клинике. – М., 2013. – С. 32–34.
18. Червяков, А.В. Изменение показателей межполушарной асимметрии у пациентов с боковым амиотрофическим склерозом. Исследование методом навигационной транскраниальной магнитной стимуляции / А.В. Червяков, И.С. Бакулин, Н.Г. Савицкая, М.Н. Захарова, М.А. Пирадов // Функциональная межполушарная асимметрия и пластичность мозга (материалы Всероссийской конференции с международным участием) / под ред. С.Н. Иллариошкина, В.Ф. Фокина. – М., 2012. – С. 206–209.

СПИСОК СОКРАЩЕНИЙ И УСЛОВНЫХ ОБОЗНАЧЕНИЙ

БАС	–	боковой амиотрофический склероз
БАС-НМН	–	боковой амиотрофический склероз с клинически изолированным поражением нижнего мотонейрона
ВМО	–	вызванный моторный ответ
ВОМ	–	воксель-ориентированная морфометрия
ВПМП	–	время периферического моторного проведения
ВЦМП	–	время центрального моторного проведения
ДТ-МРТ	–	диффузионно-тензорная магнитно-резонансная томография
ММН	–	моторная мультифокальная невропатия
МП	–	моторный порог
МРТ	–	магнитно-резонансная томография
ПМ	–	период молчания
СВ	–	серое вещество
СИПНМ	–	синдром изолированного поражения нижнего мотонейрона
ТМС	–	транскраниальная магнитная стимуляция
ЭМГ	–	электромиография
ФА	–	фракционная анизотропия
ALS FRS-R	–	Amyotrophic Lateral Sclerosis Functional Rating Scale Revised, пересмотренная шкала нарушений функций при БАС
APB	–	abductor pollicis brevis, короткая мышца, отводящая большой палец кисти
ICF	–	intracortical facilitation, внутрикорковое облегчение
FDRcorr	–	False Discovery Rate Correction
MMT	–	Manual Muscle Testing, мануальное мышечное тестирование
MNI	–	Montreal Neurological Institute
MPR	–	Multiplanar reconstruction, мультипланарная реконструкция
SICI	–	short-interval cortical inhibition, короткоинтервальное внутрикорковое торможение
SP	–	single pulse, одиночный стимул
UMN	–	upper motor neuron, верхний мотонейрон